TOTBİD Dergisi 2025;24:32-39
Derleme / Review
https://doi.org/10.5578/totbid.dergisi.2025.05

Yumuşak doku yaralanmasının ilk bakımı: Debridman-irrigasyon-stabilizasyon

Initial care of soft tissue injury: Debridement-irrigation-stabilization

Yusuf Sadi Başpınar, Abdullah Berkay Demirel, Cengiz Yıldırım

Sağlık Bilimleri Üniversitesi, Sultan II. Abdülhamid Han Eğitim Araştırma Hastanesi, Ortopedi ve Travmatoloji Kliniği, İstanbul

Yumuşak doku yaralanmaları savaş, afet, trafik kazası gibi durumlarda sıklıkla ortaya çıkabilen ve ortopedi uzmanı tarafından yönetimi çok iyi bilinmesi gereken bir durumdur. Yumuşak doku yaralanmasının ilk müdahalesi enfeksiyon riskini azaltmak ve yara dokusunun iyileşmesinin önünü açmak için çok önemlidir. İlk müdahalede debridman ve yıkama yapılmalı; kemikte hasar varsa tespitini sağlamak gereklidir. Debridman ve irrigasyon, kontamine veya nekrotik dokunun sistematik olarak çıkarılması anlamına gelir ve ilk tedavinin temel taşıdır. Debridman ve irrigasyon ile bakteriyel yük azaltılır, kemiğin ve yumuşak dokunun iyileşebileceği biyolojik ortam sağlanır. Stabilizasyon ile kırık tespit edilerek, çevre yumuşak dokulara verilen hasar azaltılarak iyileşmenin önü açılır. Debridman ve irrigasyon işlemleri sıklıkla birlikte uygulanır. Tekrarlayan debridman ve yıkamalar gerekebilir. Ameliyathane koşullarında genel anestezi altında yapılmalıdır. Yaranın kontaminasyonuna ve ölü doku miktarına göre debridmanın seviyesi, solüsyon miktarı, içeriği ve basıncı belirlenir. Kırık tespiti, hastanın ve yaranın durumuna göre yapılır.

Anahtar sözcükler: debridman; irrigasyon; stabilizasyon; yumuşak doku yaralanmaları

Soft tissue injuries are common in situations such as war, disasters, and traffic accidents and require a thorough understanding of management by orthopedic surgeons. The initial treatment of a soft tissue injury is crucial to reduce infection risk and to facilitate tissue healing. This initial approach should include debridement and irrigation, and if there is bone damage, stabilization is necessary. Debridement and irrigation involve the systematic removal of contaminated or necrotic tissue and are the cornerstones of initial treatment. These procedures reduce the bacterial load and create a biological environment in which bone and soft tissue can heal. Stabilization allows for fracture fixation, reducing further damage to surrounding soft tissues and supporting the healing process. Debridement and irrigation are often performed together and may need to be repeated. They should be done in an operating room under general anesthesia. The level of debridement, solution volume, content, and pressure are determined based on the contamination level of the wound and the amount of dead tissue. Fracture fixation is performed according to the condition of the patient and the wound.

Key words: debridement; irrigation; stabilization; soft tissue injuries

Tarihsel olarak kabul edilen debridman ve irrigasyon teknikleri özellikle Birinci Dünya Savaşı sırasında geliştirilmiştir. Stabilizasyon teknikleri konusunda büyük ilerlemelere rağmen, debridman ve irrigasyonun temel teknikleri açısından pek bir şey değişmemiştir. Günümüzde debridman ve irrigasyon kontamine veya ölü nekrotik dokunun sistematik olarak çıkarılması anlamına gelir ve yara tedavisinin temel taşlarıdır.[1]

DEBRİDMAN VE İRRİGASYONUN PATOFİZYOLOJİK ÖNEMİ

Normal yara iyileşmesi, enflamatuvar, proliferatif ve yeniden modelleme olmak üzere üç fazda gerçekleşir. Enflamatuvar fazda, travmaya veya enfeksiyona karşı gelişen vasküler ve hücresel tepkilerle vücut kendini onarmaya çalışır. Ancak, vücudun enflamatuvar tepkisindeki zayıflıklar, vaskülarizasyon bozuklukları ve mikroorganizmaların patojenitesinin artması fazın uzamasına yol açar. Enflamatuvar fazdan proliferatif faza geçişin uzaması ise morbidite ve mortalitede artışa neden olur.[2]

Debridman ile birlikte yapılan irrigasyon, enflamatuvar fazdan proliferatif faza geçişi kolaylaştırarak iyileşme sürecini engelleyen kontaminasyonları temizlemek için kritik bir adımdır. Debridman ve irrigasyon uygun şekilde yapıldığında kontamine dokular uzaklaştırılır, granülasyon/epitelizasyon hızlanır ve erken davranılırsa özellikle biyofilm tabaka oluşumunun önüne geçilebilir (Şekil 1).[3]

İletişim / ***Contact:*** Prof. Dr. Cengiz Yıldırım • **E-posta** / ***E-mail:*** drcengizyildirim@yahoo.com
ORCID iD: Yusuf Sadi Başpınar, 0009-0009-1551-4139 • Abdullah Berkay Demirel, 0000-0002-0607-142X • Cengiz Yıldırım, 0000-0002-7955-9098
Geliş / ***Received:*** 12 Kasım 2024 • **Revizyon** / ***Revised:*** 29 Kasım 2024 • **Kabul** / ***Accepted:*** 10 Aralık 2024

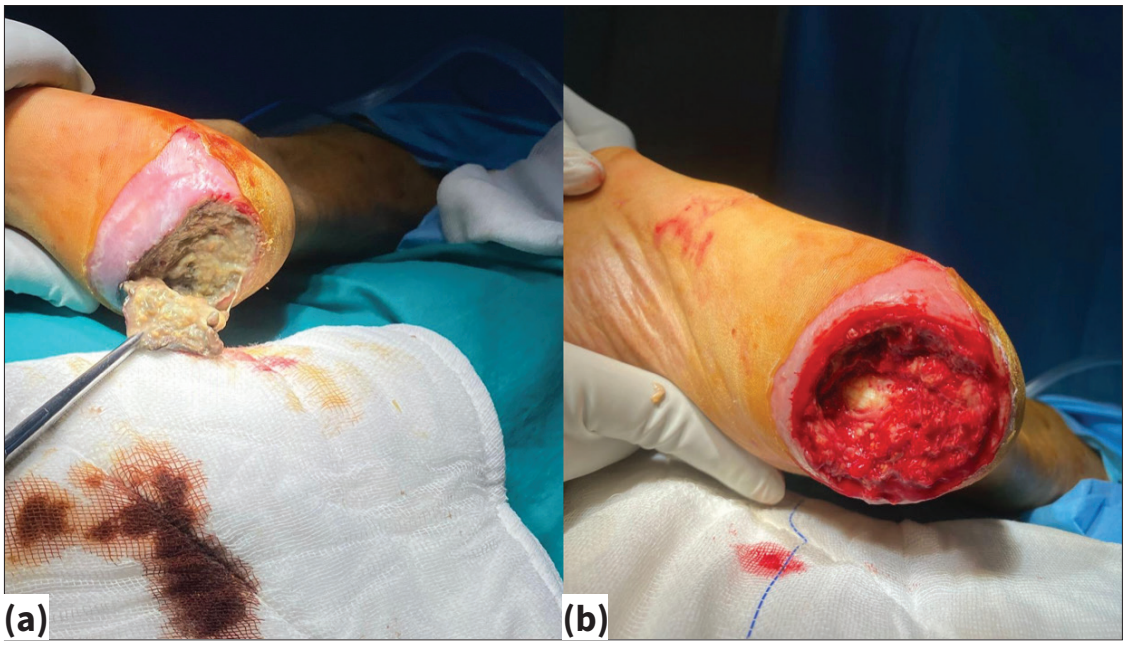

Şekil 1.a,b. Topukta kronik bası yarası **(a)** olan diyabet hastasının yara debridman ve irrigasyon ile nekrotik dokunun temizlenmesi **(b)**.

DEBRİDMAN

Yara yerindeki kontaminasyon ve ölü dokular, granülasyonu ve epitelizasyonu engelleyen bariyer etkisi gösterir. Antibiyoterapinin etkisini azaltır ve aşırı sitokin üretimine neden olarak septik yanıtı tetikler. Anaerob bakteri üremesi için hem tıkaç etkisi gösterir hem de besin kaynağı olur. Bu da eksuda salınımı ve kötü koku oluşumuna neden olur. Bu nedenlerden dolayı yara debridmanı hayati öneme sahiptir. Cerrah, tüm kontamine ve nekrotik dokuları, yabancı cisimleri titiz bir şekilde çıkarmalı ve ek travmaya neden olmamalıdır. Şüphe durumunda veya bazı sebeplerden dolayı ilk debridman yeterince kapsamlı olmadıysa, 48-72 saat içinde ikinci ve hatta üçüncü bir debridman yapılmalıdır. Debridman bu nedenle aşamalı bir işlem olarak görülmelidir. Bakteriyel proliferasyonun kritik seviyeye ulaşmaması açısından kontamine yaranın cerrahi debridmanı acildir (Şekil 2).[4]

Debridman Çeşitleri

Biyolojik debridman: Biyolojik debridman, *Lucilia sericata* türünden steril larvaların kullanımı ile gerçekleştirilir. Larvalar, nekrotik dokuları yiyerek yara iyileşmesini teşvik eder ve antibakteriyel maddeler salgılayarak enfeksiyonu kontrol eder. Metisiline dirençli *Staphylococcus aureus* gibi antibiyotiğe dirençli bakteri suşları tarafından enfekte olan yaralar için ve ameliyat olamayan hastalar için idealdir.[5]

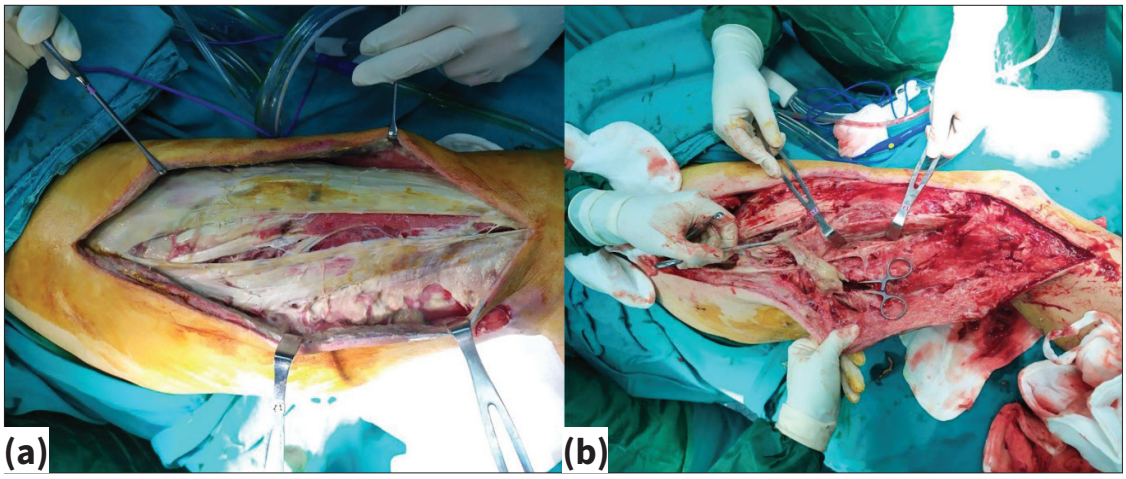

Şekil 2.a,b. Uylukta nekrotizan fasiit **(a)** nedeniyle yapılan debridman ve irrigasyon sonunda nekrotik dokunun temizlenmesi **(b)**.

Enzimatik debridman: Enzimatik veya kimyasal debridmanda sağlıksız dokuyu yumuşatan enzimler içeren merhem veya jeller kullanır.[6] Kanama sorunları veya ameliyat komplikasyonları riski yüksek olan hastalar için uygundur, ancak büyük ve ciddi enfekte yaralar için önerilmez.[6]

Otolitik debridman: Vücudun enzimlerini ve doğal sıvılarını kullanarak kötü dokuyu yumuşatır. Islak pansuman uygulanır. Enfekte olmayan yaralar ve bası yaraları için uygundur. Enfekte yaralarda, başka bir debridman yöntemiyle birlikte kullanılabilir.[7]

Cerrahi debridman: Kontamine ve nekrotik dokuyu keskin diseksiyonla çıkarma işlemidir. Anestezi altında ve steril koşullarda yapılması gerekir.[7] Ortopedide en yaygın kullanılan ve önerilen yöntem cerrahi debridmandır.

Debridmanda Doku Değerlendirme Prensipleri

Cilt/Cilt altı doku

Canlı cilt, dermise sıkıca bağlı ve sağlıklı bir cilt altı tabakasına sahiptir. Cilt altı yağ dokusunda belirgin ekimoz gösteren deri risk altındadır ve dikkatle incelenmelidir. Cilt altı yağdan ayrışmış deri, özellikle yaşlı hastalarda, canlılığını kaybetme olasılığı yüksek olduğundan debride edilmelidir.[7]

Kas

Kasın canlılığı dört "C" ile kontrol edilir:

1. Renk (*Color*)
2. Kıvam (*Consistency*)
3. Kanama kapasitesi (*Capacity to bleed*)
4. Kasılma yeteneği (C*ontractility*)

Bu yöntem, öznel olmasına rağmen, hâlâ kasın canlılığını değerlendirmek için yaygın olarak kullanılmaktadır.[8] Sağlıklı kaslar parlak kırmızı renkte olmalıdır, koyu kırmızı kaslar ise kas içi hematom oluşumunu ve kas kılcal damarlarının yırtıldığını gösterebilir. Morarmış kas hayatta kalabilir, ancak nekroz riski taşır. Gri kas zaten nekrotik olduğunu gösterir, kontaminasyonun olduğu yaralanmalarda bu kas dokusu kesinlike çıkarılmalıdır aksi takdirde enfeksiyonun yerleşmesine neden olur (Şekil 3).

Cerrahlar, sağlıklı kasın kıvamını bilmelidir. Sağlıklı kas iyi bir turgor göstermeli ve hafif çekme ile ayrılmamalıdır. Kıvam, nekrotik kas içerisinde bile uzun süre korunabilir, bu nedenle değerlendirmede dikkatli olunmalıdır. Kasın kıvamına aşina olmak ancak tecrübeyle olur.[9]

Kanama kapasitesi, kas içi hematom nedeniyle başlangıçta güvenilir olmayabilir. Kasın kasılabilirliği, genellikle elektrokoter kalemiyle veya forsepsle dokunarak test edilir. Yaşayabilir kas, uyarıldığında kasılmalıdır, hatta depolarize edici bir anestezik madde uygulanmış veya omurilik yaralanması olsa bile uyarıldığında kasılmalıdır (Şekil 4). Künt travma sonrası kasılma azalabilir, bu nedenle dikkatli değerlendirme gereklidir.

CERRAHİ DEBRİDMAN TEKNİĞİ

Öncelikle yumuşak doku yaralanmasının ciddiyetinin anlaşılabilmesi değerlendirmeyi yapan cerrahın deneyimiyle doğrudan ilişkilidir. Bundan dolayı değerlendirme yapan cerrahın kıdemsiz asistan değil de kıdemli asistan ya da uzman cerrah olması önemlidir.

Kompleks yumuşak doku yaralanmasının son ve kesin değerlendirilmesi hasta genel anestezi altındayken yapılmalıdır. Hasta tamamen soyulduktan sonra yaralanmanın lokalizasyonu, tipi (kirli, temiz, kontamine, enfekte), komşu yapıların durumu fotoğraflanmalı ve kaydedilmelidir.

Cilt sabunlu solüsyonla temizlendikten sonra hasta steril bir şekilde örtülür. Turnike kullanılabilir, ancak debridman sonrası turnikeyi indirip dokuların kanlanması tekrar değerlendirilmelidir. Kanlanma yetersiz görülürse turnike olmadan ek debridman tamamlanmalıdır.

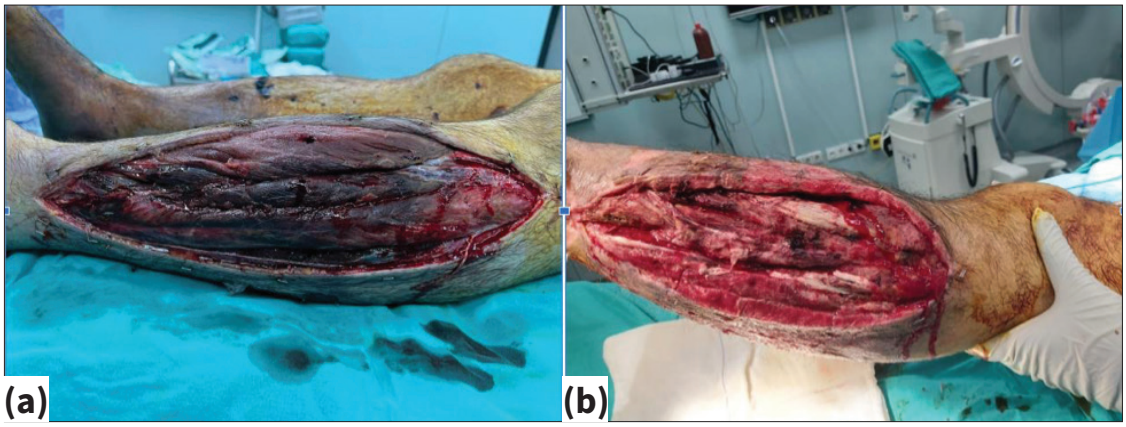

Şekil 3.a,b. *Crush* yaralanması olan depremzedenin kruriste 4C prensiplerine göre kas dokunun değerlendirilmesi **(a)** ve debridmanı **(b)**.

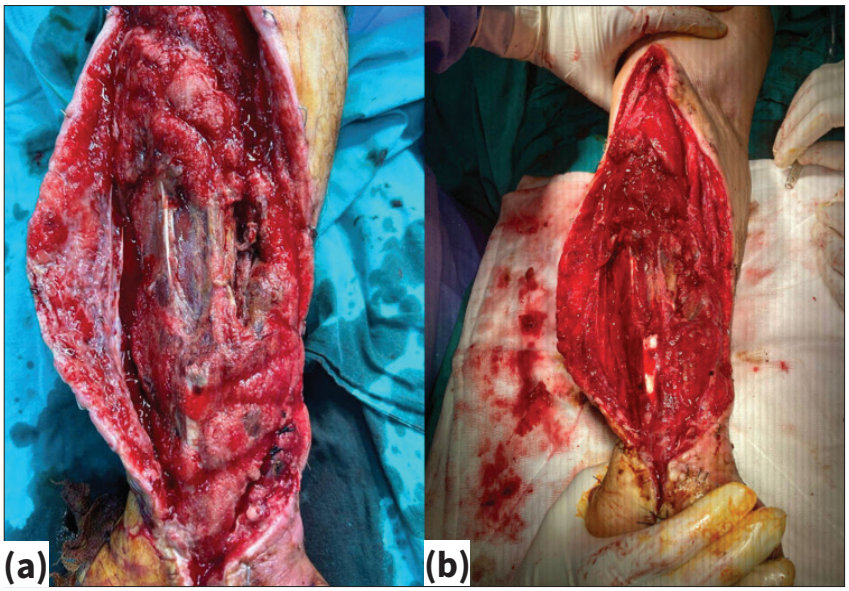

Şekil 4.a,b. Araç dışı trafik kazası sonrası sol kruriste seri debridman yapılan hastanın kas dokusunun değerlendirilmesi **(a,b)**.

Debridman yara dışından içine doğru yapılmalıdır. Debridman yapılırken sık sık bistüri değiştirilmeli ve bistürinin daima keskin olması sağlanmalıdır. Özellikle aşırı retraksiyondan ve klempleme yaparak sağlıklı dokuya ek zarar verilmesinden kaçınılmalıdır.

Ölü veya beslenmesinin bozulduğundan emin olunan deri ve hasarlı deri altı yağ tabakası tamamen çıkartılmalıdır. İyileşme ihtimali olan deri ikinci debridmana bırakılabilir ve nekroz gelişirse ikinci cerrahide eksize edilir. Ölü kas dokusu mutlaka çıkartılmalıdır. Çıkartılmazsa vücudun elektrolit dengesini bozacak etkiler yaratabilir ve enfeksiyon gelişimine zemin hazırlar. Ayrıca kas dokunun kanama kapasitesi değerlendirilmesi turnike altında yapılmamalıdır. Büyük damar ve sinirler korunmalı, yaralanma varsa onarılmalıdır.

Kemik uçları küret veya *rongeur* gibi aletler ile mekanik olarak titizlikle temizlenmeli, medulladan her türlü yabancı cisim çıkarılmalı ve debride edilmelidir. Yumuşak doku ile bağlantısı tamamen kopmuş kemik parçaları da çıkarılmalıdır. İstisnai durumlarda kemik dizilimini sağlamak amacıyla büyük ara parça kemik segmentleri korunabilir.

Basit gibi görülen penetran yaralanmalarda cilt altında çok daha fazla hasar olabileceğinden ve daha derin debridman gerekeceğinden dolayı cerrah kesisini büyütmekten kaçınmamalıdır.[1] Unutulmamalıdır ki bir enfeksiyonun yarattığı maliyet insizyonun yaratacağı maliyetten çok daha fazladır.

İRRİGASYON

Yara irrigasyonu; yarayı nemlendirmek, derin dokudaki yabancı cisimleri temizlemek ve görsel incelemeyi kolaylaştırmak amacıyla yara yüzeyine solüsyon akışı sağlama yöntemidir. Bu teknik, yara yüzeyinde bulunan hücresel döküntüleri, yabancı maddeleri ve yüzey patojenlerini temizlemeyi hedefler. Bu sayede enfeksiyon önlenir ve yara iyileşmesi hızlanır. Genellikle yara debridmanıyla birlikte uygulanır.

İrrigasyon Çözeltileri Seçimi

Uygun bir çözelti seçimi, yara irrigasyonunun kritik bir adımıdır.

İdeal olarak solüsyonunun; izotonik, non-hemolitik, toksik olmayan, sterilize edilmesi kolay ve ucuz olması gereklidir. Tüm solüsyonların bakteriyel yükü azaltsa da bir miktar doku hasarına neden oldukları gösterilmiştir.[10]

Mevcut literatür genellikle %0,9 izotonik salin kullanımını desteklemektedir.[11]

Antiseptik çözelti kullanmak pratik görünsede çoğu antiseptiğin toksik eşik değerine bakterisidal etkinliğinden önce ulaştığı gösterilmiştir. Özellikle kemik hücreleri için zararlı olma ihtimalleri vardır.

Yaygın Kullanılan İrrigasyon Çözeltileri

1. %0,9 Salin Çözeltisi: %0,9 salin izotoniktir. En yaygın kullanılan yara irrigasyon çözeltisidir.[11] Ancak, kontamine ve nekrotik yaraları diğer çözeltiler kadar etkili bir şekilde temizleyemeyebilir.

2. Steril Su: Gelişmekte olan ülkelerde izotonik salin yerine daha ucuz bir alternatif olarak kullanılır. Steril su hipotoniktir, hemolize neden olabilir ve cerrahi işlemler sırasında dokular tarafından kolayca emilir; bu nedenle kullanılması önerilmez. Fazla hacimler kullanıldığında su toksisitesi ortaya çıkabilir.

3. İçilebilir Su: Normal salin veya steril su bulunmadığında içilebilir su önerilmektedir.[12]

4. Povidon İyot: *Staphylococcus aureus* dâhil olmak üzere çeşitli patojenlere karşı etkili geniş spektrumlu bir antimikrobiyal solüsyondur. Dezavantajı, kemik dokuya ve granülasyon dokularına sitotoksik etkili olmasıdır.[13]

6. Hidrojen Peroksit: %3 hidrojen peroksit çözeltisi yaygın olarak kullanılan bir yara antiseptiğidir. Bazı çalışmalar, hidrojen peroksitin sağlıklı hücrelere ve granülasyon dokularına sitotoksik olduğunu gösterirken, bazı çalışmalarda ise olumsuz etkisi gösterilememiştir.[14]

Hidrojen peroksitin kabarcıklı temizleme etkisinden ötürü hem mekanik hem de kimyasal bir debridman ajanı olarak hareket edebileceğini gözlenmiştir. Hidrojen peroksit kullanımından sonra %0,9 izotonik salin ile irrigasyon önerilmektedir.

7. Sodyum Hipoklorit: Nekrotik doku içeren bası yaralarında enfeksiyonu kontrol etmek için kullanılabilir. Sodyum hipokloritin açık yaralarda yaygın olarak bulunan organizmalara karşı bakterisidal etkisi olduğu bilinmektedir. Ancak, çözeltinin sağlıklı hücreler ve granülasyon dokularına sitotoksik olduğu bilinmektedir.[15]

İrrigasyon Hacmi

İrrigasyon hacmi, yara kontaminasyonunun azaltılmasında ve iyileşme sürecinin desteklenmesinde önemli bir diğer faktördür. Kullanılacak yıkama solüsyonunun hacmi genelde bol veya yeterli diye tanımlanır. Bu konuda belirlenen bir uzlaşma yoktur. Açık kırıklarla ilişkili öneriler 7-15 litre arasında değişmekte, savaş yaralanmalarında en az dokuz litreden bahsedilmektedir.[16]

On beş litreden fazla yıkamalarda yıkama etkisinin plato çizdiği görülmüştür.[16]

Gustilo-Anderson sınıflandırması, yara boyutu ve kontaminasyon derecesine göre irrigasyon hacminin belirlenmesinde sıkça referans alınır.[17] Buna göre:

- Gustilo-Anderson tip I kırıklar: Üç litre

- Gustilo-Anderson tip II kırıklar: Altı litre

- Gustilo-Anderson tip III kırıklar: Dokuz litre

Bu hacimler, yaranın her noktasına temas edecek şekilde uygulanmalıdır. Yaralar genellikle girintili çıkıntılı olduğundan, solüsyonun tüm boşluklara ulaşması sağlanmalıdır.

İrrigasyon Basıncı

İrrigasyon basıncı, yara yıkama işleminin etkinliğini belirleyen diğer önemli faktörlerden biridir. Basit bir enjektörden farklı basınçlara ulaşabilen elektrikli aletlere kadar birçok yöntem kullanılarak farklı basınçlar ayarlanabilir. Genel olarak 15 *pound per square inch* (PSI) altındaki basınçlar düşük, 25 psi üstündeki basınçlar ise yüksek olarak sınıflandırılır.

Düşük basınçlı irrigasyon

- Dokuya zarar verme riski daha azdır, bu nedenle akut yaralanmalarda, taze kırıklarda ve süngerimsi yüzeylerde tercih edilebilir (Şekil 5).

- Yüksek basınçlı yıkama ile benzer etkinlik gösterebilir.[18]

Yüksek basınçlı irrigasyon

- Enfekte implant malzemeleri, kortikal kemik gibi sert yüzeylerin temizlenmesinde ve tedavi geciktiğinde daha etkili olabilir, ancak yumuşak doku ve kemik yapılarda hasara yol açabilir (Şekil 6).

- Ayrıca bakteriyel kontaminasyonun derin dokulara itilmesine neden olabileceği gösterilmiştir.[18]

Düşük ve yüksek basınçlı yıkamanın etkinliği karşılaştırılmış ve sonuçlar arasında kaynamama, yara komplikasyonları veya yeniden ameliyat açısından önemli bir fark bulunmamıştır. İrrigasyon için yaygın standart

Şekil 5. Topukta *degloving* yaralanmaya uygulanan düşük basınçlı yıkama işlemi.

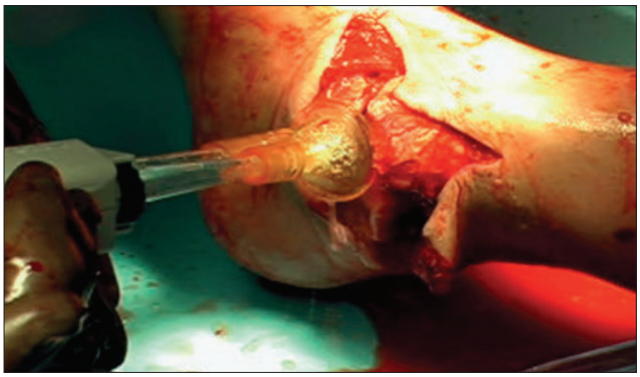

Şekil 6. Açık yarası olan hastanın basınçlı yıkama tabancası ile irrigasyonu.

kullanım 18 *gauge* (g) veya 19 g ucu olan 35 ml pistonlu bir şırıngalardır. Bu tarz bir şırınga tipik olarak 11-31 psi basınç aralığı sağlanır.[18]

Antibiyotikli İrrigasyonunun Rolü

İrrigasyon solüsyonunda en yaygın kullanılan antibiyotikler; rifampisin, basitrasin ve neomisindir. Bazı çalışmalar, antibiyotikli solüsyonların daha etkili olabileceğini göstermiştir; ancak bazı çalışmalar ise anlamlı bir fark olmadığını ve yara iyileşmesi komplikasyonlarına neden olduklarını göstermiştir.[19] Antibiyotik eklenmesi maliyeti, antibiyotik direnci ve anafilaktik şok riskini arttırmaktadır.[20] Antibiyotik irrigasyonunun yararları ve riskleri göz önünde bulundurulduğunda, bu uygulamanın rutin olarak kullanılması tartışmalıdır. Antibiyotik irrigasyonunun yararlarını destekleyen daha fazla klinik çalışma gerekmektedir.

KIRIK STABİLİZASYONUNUN ÖNEMİ VE YÖNTEMLERİ

Kırık hastalarında morbidite ve mortaliteyi azaltmada kırık stabilizasyonunun değeri, Birinci Dünya Savaşı'nda net bir şekilde ortaya konulmuştur.[20] Savaş alanlarında, kırık immobilizasyonunun olmadığı durumlarda, femur kırıklarına bağlı ölüm oranları %90'a kadar çıkıyordu. Thomas atelinin kullanımı sonrasında bu oran %20'nin altına düşmüştür.

Kırıkların stabilizasyonu, yumuşak doku hasarını minimize etmek ve kırığın iyileşmesini desteklemek açısından kritik öneme sahiptir. Kırığın cerrahi stabilizasyonu, yaralı uzvun ve hastanın erken hareketini ve hızlı iyileşmesini sağlar. Kırık stabilizasyonu, yumuşak dokulara daha fazla zarar vermeden, mobil kemik parçalarının neden olduğu hasarı önler. Ayrıca yumuşak doku yapılarının gerginliğe maruz kalmasını engeller, ölü boşluk ve hematom hacmini azaltır.[21]

Kırık stabilizasyonu açısından atel uygulaması yapılabilir. Eğer yıkama ve debridman için zaman kazanmak gerekiyorsa açık yaraya ve damar/sinir yapılarına zarar vermeyecek şekilde atel uygulanabilir.

Kırık Stabilizasyon Yöntemleri

Plak ve vida ile fiksasyon

Plak ve vida tespiti, mutlak stabilite sağlamak için yaygın olarak kullanılır. Ancak uygulanmadan önce debridman ve irrigasyonun etkili bir şekilde uygulanıldığından emin olunmalı ve yumuşak dokunun yara örtünmesi için uygun olup olamayacağı değerlendirilmelidir.

İntramedüller çivileme

İntramedüller çiviler, femur veya tibiadaki diyafiz kırıklarının fiksasyonu için altın standarttır. Genellikle kapalı olarak veya minimal invaziv redüksiyon teknikleri ile yerleştirilirler, bu da yumuşak dokuyu korur. Medüller kanalın oyulması, kırık iyileşmesini uyarabilir. Son çalışmalarda açık kırıklarda oyularak veya oyulmadan çivi yerleştirilmesi arasında bir fark olmadığını göstermiştir. İntramedüller fiksasyon, Gustilo tip I-IIIB kırıklarının çoğunda kabul edilebilir bir yöntemdir (Şekil 7).[22]

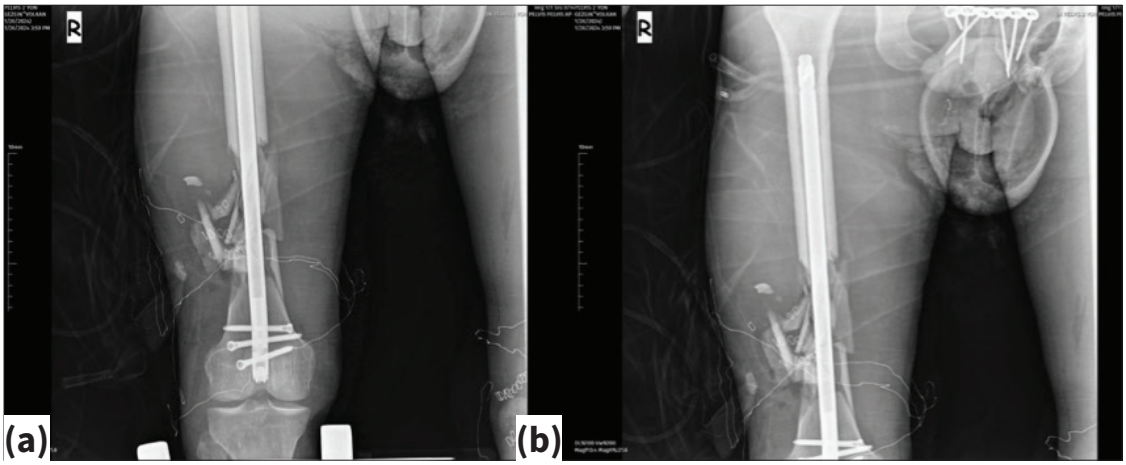

Şekil 7.a,b. Sağ femur distalinde tip-IIIa femur kırığına yapılan debridman-irrigasyon sonrası intramedüller çivi ile stabilizasyon **(a,b)**.

Eksternal fiksasyon

Eksternal fiksatörler, ağır kirli ve kontamine kırıklarda tercih edilen bir yöntemdir. Doğru yerleştirilmiş eksternal fiksatörler, yaralı bölgeye ek zarar vermeden nispeten stabil kırık fiksasyonunu sağlama avantajına sahiptir. Ayrıca yumuşak doku iyileşene ve definitif cerrahi yapılana kadar kemik dizilimini sağlar.

Eksternal fiksatörler hastanın ağrı kontrolünü ve mobilizasyon sırasında oluşabilecek hasarı da en aza indirerek fayda sağlarlar (Şekil 8).

Kemik bar mesafesi azaltılarak, pinler arası mesafe arttırılarak ve mümkün olan en büyük çaplı pinler kullanılarak stabilizasyon arttırılabilir. Ancak, pin dibi enfeksiyonları önemli bir risktir. Uygulanırken pinlerin yaralı bölgeden güvenli bir mesafe uzaklıkta, sağlam doku alanlarına yerleştirilmesi önemlidir.[23,24]

Klinik Yaklaşım ve Planlama

Kırık stabilizasyonu planlanırken, kemiğin anatomik yeri, yaranın durumu, kontaminasyon derecesi, ek travmalar ve hastanın genel durumu gibi faktörler göz önünde bulundurulmalıdır. Örneğin, genel durumu kötü olan bir hastada açık tibia diyafiz kırığı varsa, intramedüller çiviyle fiksasyon yerine iskelet traksiyonu ile genel durumun toparlanması beklenebilir. Kemik tespiti ve debridmanı, aşamalı cerrahi yaklaşımlar olarak ele alınabilir.

SONUÇ

Akut yumuşak doku travmalarında cerrahi debridman ve irrigasyonun önemi yadsınamaz. Debridmanın zamanı, sayısı ve sınırlaması hakkında ortak ve kesin bir veri olmamasına rağmen yapılmasının gerekliliği konusunda cerrahlar hemfikirdir. Debridman sırasında ölü ve kontamine dokunun ortadan kaldırılması çok önemlidir. İrrigasyon ise bakteri yükünü azaltır, yaralı dokudaki yabancı maddeleri uzaklaştırır. Debridman ve irrigasyonun beraber yapılması, yara sorunlarını ve enfeksiyon riskini azaltır. Kemikte stabilizasyon sağlanması ile de yaranın iyileşmesine katkı sağlanır. Debridmanın sayısı cerrahın gerekli gördüğü kadar olmalıdır. Bu konu subjektif olduğundan dolayı tecrübenin bunda payı büyüktür. Debridman zamanı ise yapılabilen en kısa zamandır. İrrigasyon miktarı hakkında kesin veriler olmasa da bu karar cerrahın tecrübesi ile belirlenmeli ve yaralı dokunun her noktasına temas sağlandığından emin olunmalıdır. İrrigasyon solüsyonunun içeriği hakkında yine kesin veri olmasa da literatüre dayanarak en uygun seçenek %0,9 salin çözeltisidir. İrrigasyon basıncı ile ilgili olarak akut yumuşak doku travmalarında canlı dokuya zarar vermemek ve kontaminasyonu daha da derin dokulara ilerletmemek amacıyla düşük basınçlı yıkama yapılmalıdır. Kemik stabilizasyonu; cerrahın tecrübesi, kliniğin imkânları, hastanın durumu ve en önemlisi yaranın durumuna bağlı olmakla birlikte en kısa sürede yapılmalıdır.

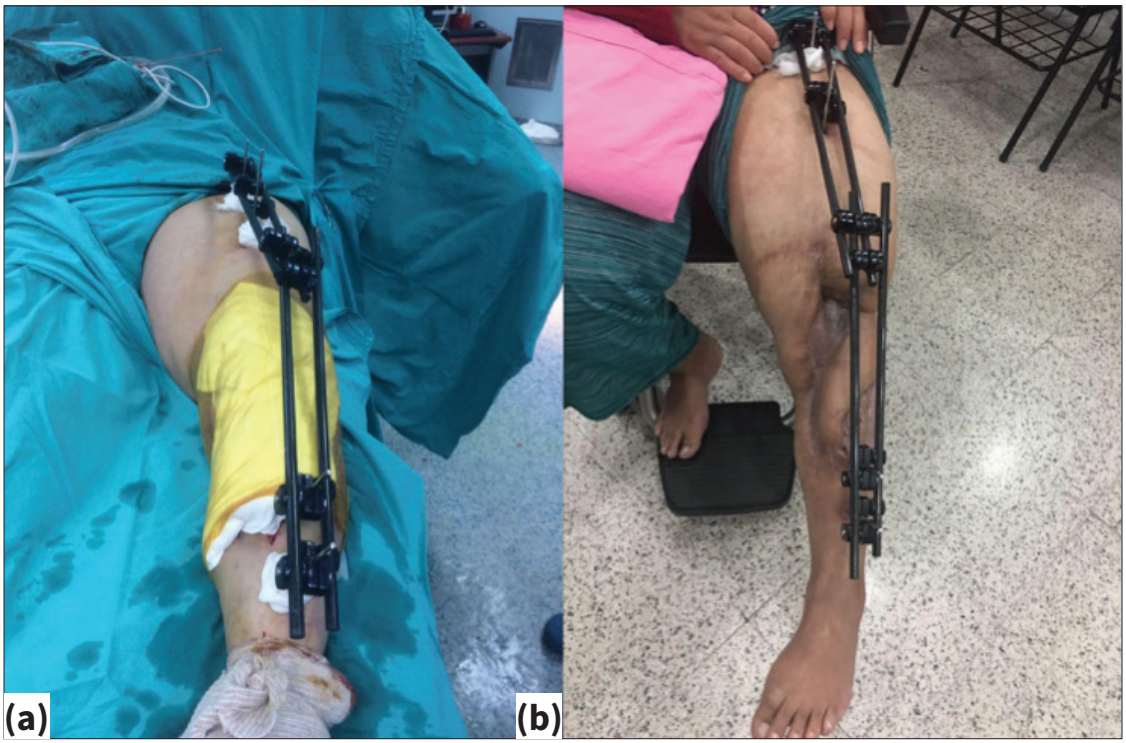

Şekil 8.a,b. Sol tibia tip-IIIc açık kırığı olan hastanın ilk müdahalede yapılan debridman/irrigasyon sonrası ıslak pansuman uygulaması **(a)** ve eksternal fiksatör ile stabilizasyonu **(b)**.

KAYNAKLAR

1. Teasdall RD. Principles of debridement. In: Volgas DA, Harder Y, editors. Manual of Soft-Tissue Management in Orthopaedic Trauma. Switzerland: Georg Thieme Verlag; 2011. p. 87-91.
2. Lewis R, Whiting P, Riet G, O'meara S, Glanville J. A rapid and systematic review of the clinical effectiveness and cost-effectiveness of debriding agents in treating surgical wounds healing by secondary intention. Health Technol Assess 2001;5(14):1-131. **Crossref**
3. Mori Y, Nakagami G, Kitamura A, Minematsu T, Kinoshita M, Suga H, et al. Effectiveness of biofilm-based wound care system on wound healing in chronic wounds. Wound Repair Regen. 2019;27(5):540-7. **Crossref**
4. Crowley DJ, Kanakaris NK, Giannoudis PV. Debridement and wound closure of open fractures: the impact of the time factor on infection rates. Injury 2007;38(8):879-89. **Crossref**
5. Bexfield A, Bond AE, Roberts EC, Dudley E, Nigam Y, Thomas S, et al. The antibacterial activity against MRSA strains and other bacteria of a <500Da fraction from maggot excretions/secretions of Lucilia sericata (Diptera: Calliphoridae). Microbes Infect 2008;10(4):325-33 **Crossref**
6. Ramundo J, Gray M. Enzymatic wound debridement. J Wound Ostomy Continence Nurs 2008;35(3):273-80. **Crossref**
7. Elraiyah T, Domecq JP, Prutsky G, Tsapas A, Nabhan M, Frykberg RG, et al. A systematic review and meta-analysis of débridement methods for chronic diabetic foot ulcers. J Vasc Surg 2016;63(2 Suppl):37S-45S.e1-2. **Crossref**
8. Wilcox JR, Carter MJ, Covington S. Frequency of debridements and time to heal: A retrospective cohort study of 312 744 wounds. JAMA Dermatol 2013;149(9):1050-8. Erratum in: JAMA Dermatol 2013;149(12):1441. **Crossref**
9. Sassoon A, Riehl J, Rich A, Langford J, Haidukewych G, Pearl G, Koval KJ. Muscle viability revisited: Are we removing normal muscle? a critical evaluation of dogmatic debridement. J Orthop Trauma 2016;30(1):17-21. **Crossref**
10. Corona BT, Rivera JC, Greising SM. Inflammatory and physiological consequences of debridement of fibrous tissue after volumetric muscle loss ınjury. Clin Transl Sci 2018;11(2):208-17. **Crossref**
11. Heckmann N, Simcox T, Kelley D, Marecek GS. Wound irrigation for open fractures. JBJS Rev 2020;8(1):e0061. **Crossref**
12. Pieper D, Rombey T, Doerner J, Rembe JD, Zirngibl H, Zarras K, et al. The role of saline irrigation prior to wound closure in the reduction of surgical site infection: Protocol for a systematic review and meta-analysis. Syst Rev 2018;7(1):152. **Crossref**
13. Weiss EA, Oldham G, Lin M, Foster T, Quinn JV. Water is a safe and effective alternative to sterile normal saline for wound irrigation prior to suturing: a prospective, double-blind, randomised, controlled clinical trial. BMJ Open 2013;3(1):e001504. **Crossref**
14. Wang D, Huang X, Lv W, Zhou J. The toxicity and antibacterial effects of povidone-ıodine ırrigation in fracture surgery. Orthop Surg 2022;14(9):2286-97. **Crossref**
15. Siddiqi A, Abdo ZE, Rossman SR, Kelly MA, Piuzzi NS, Higuera CA, et al. What is the optimal irrigation solution in the management of periprosthetic hip and knee joint ınfections? J Arthroplasty 2021;36(10):3570-83. **Crossref**
16. Pereira SS, Oliveira HM, Turrini RN, Lacerda RA. Disinfection with sodium hypochlorite in hospital environmental surfaces in the reduction of contamination and infection prevention: a systematic review. Rev Esc Enferm USP 2015;49(4):681-8. **Crossref**
17. Anglen JO. Wound irrigation in musculoskeletal injury. J Am Acad Orthop Surg 2001;9(4):219-26. **Crossref**
18. Yim GH, Hardwicke JT. The evolution and interpretation of the Gustilo and Anderson classification. J Bone Joint Surg Am 2018;100(24):e152. **Crossref**
19. Bhandari M, Jeray KJ, Petrisor BA, Devereaux PJ, Heels-Ansdell D, Schemitsch EH, et al. A trial of wound ırrigation in the ınitial management of open fracture wounds. N Engl J Med 2015;373(27):2629-41. **Crossref**
20. Anglen JO. Comparison of soap and antibiotic solutions for irrigation of lower-limb open fracture wounds. A prospective, randomized study. J Bone Joint Surg Am 2005;87(7):1415-22. **Crossref**
21. Zalavras CG, Patzakis MJ. Open fractures: evaluation and management. J Am Acad Orthop Surg 2003;11(3):212-9. **Crossref**
22. Morgan JM, Galuppo LD. Fracture stabilization and management in the field. Vet Clin North Am Equine Pract 2021;37(2):293-309. **Crossref**
23. Hofmann A, Dietz SO, Pairon P, Rommens PM. The role of intramedullary nailing in treatment of open fractures. Eur J Trauma Emerg Surg 2015;41(1):39-47. **Crossref**
24. Anghel EL, DeFazio MV, Barker JC, Janis JE, Attinger CE. Current concepts in debridement: Science and strategies. Plast Reconstr Surg 2016;138(3 Suppl):82S-93S. **Crossref**