TOTBİD Dergisi
Türk Ortopedi ve Travmatoloji Birliği Derneği

TOTBİD Dergisi 2010;9(1):1-6

Osteonekroz: Tanımlamalar, sıklık, etyopatogenez, patoloji

Osteonecrosis: definitions, frequency, etiopathogenesis, pathology

Ahmet Turan Aydın, Haluk Özcanlı

Akdeniz Üniversitesi Tıp Fakültesi Ortopedi ve Travmatoloji Anabilim Dalı, Antalya

Osteonekroz, kemiği besleyen damarların doğrudan veya dolaylı hasarı sonucu kemik ve kemik iliğinin iskemik nekrozuyla ortaya çıkan durumdur. Bu olayda kemiğin matriksi (organik, inorganik) genellikle etkilenmez. İskemi vasküler yapıların doğrudan travma ile hasarı (kırık ve çıkıklar), pıhtı ile damarın tıkanması ve ekstravasküler bası (kemik içi basıncın artması, kemik iliğinde yağ dokusunun artması veya hipertrofisi) ile ortaya çıkar. Osteonekrozun patogenezinin ortaya konulması doğru ve erken tedavi açısından önemlidir. Kemik ve kemik iliğinin hücreleri iskemiye çok duyarlıdır. Osteosit ölümünün histolojik belirtileri 24-72 saat sonra ortaya çıkar. Nekrotik kemik dokusu fibrovasküler doku ile çevrilerek sınırlanır. Tamir döneminde ölü kemik osteoklastik rezorpsiyonla ortadan kaldırılır ve yerine yeni kemik dokusu konulur (creeping substitution). Subkondral kemiğin ayrışması ve çökmesi kötü prognoz belirtisi olup; eklemin kaybına neden olacaktır. Erken tanı bu nedenle önem taşır.

Anahtar sözcükler: Avasküler nekroz; kemik iliği; kemik matriksi; erken tanı; osteonekroz.

Osteonecrosis is a process which leads to ischemic necrosis of bone and bone marrow as a result of direct or indirect vascular injury. In this process organic or inorganic matrix of the bone usually are not involved. Ischemic process may occur as a result of traumatic vascular injury (fractures and dislocations), intravascular coagulation and extravascular compression (increased intraosseous pressure, increased fat tissue in bone marrow and hypertrophy). Establishing the pathogenesis of osteonecrosis is important for the early and appropriate treatment. Bone and bone marrow cells are very sensitive to ischemia. Histologic findings of dead osteocyts develop in 24-72 hours. Fibrovascular tissue limits necrotic bone. During the repair process dead bone is removed by osteoclastic resorbtion and replaced by new bone tissue (creeping substitution). Separation and collapse of the subchondral bone are poor prognostic factors, leading to joint destruction. For this reason, early diagnosis is very important.

Key words: Avascular necrosis; bone marrow; bone matrix; diagnosis early; osteonecrosis.

Osteonekroz (sinonimleri; avasküler nekroz, spontan osteonekroz, aseptik nekroz, kemik enfarktüsü) kemiği besleyen damarların doğrudan veya dolaylı hasarı sonucu kemik ve kemik iliğinin iskemik nekrozuyla ortaya çıkan durumdur. Bu olayda kemiğin matriksi (organik, inorganik) etkilenmez. Farklı nedenlerle ortaya çıkan iskemik nekroz hemen hemen her kemiği ve kemiklerin farklı bölgelerini (epifiz, metafiz, diyafiz) etkileyebilir. Tanımlama kargaşasını ortadan kaldırmak için epifiz lokalizasyonu için avasküler nekroz, metafizer ve diyafizer lokalizasyon için kemik enfarktüsü tanımlaması kullanılmalıdır. Ancak klinik bulguları ortaya çıkaran iskemik nekroz alanının, büyüklüğü, subkondral kemiğe ve eklem yüzüne yakınlığıdır. Bazı anatomik alanlar (kalça, diz, omuz eklemi, talus, lunatum, skafoid kemikler) geometrisi, beslenme özellikleri ve hemodinamik nedenlerden ötürü iskemik nekroza daha duyarlıdırlar.

GÖRÜLME SIKLIĞI

Gerçek görülme sıklığının bilinmemesine rağmen her yıl ABD'de 10.000-20.000 yeni olgu bildirilmektedir.[1,2] Sıklıkla 40-50 yaş arasında ve erkeklerde (4:1) görülür. Yılda 500.000'in üzerinde yapılan total kalça protezi ameliyatlarının %5-18'i femur avasküler nekrozu zemininde yapılmaktadır.[3]

• İletişim adresi: Dr. Ahmet Turan Aydın. Akdeniz Üniversitesi Tıp Fakültesi Ortopedi ve Travmatoloji Anabilim Dalı, 07059 Antalya.
Tel: 0242 - 248 81 91 Faks: 0242 - 248 66 76 e-posta: ataydin@superonline.com

• *Geliş tarihi: 01 Ekim 2009 Kabul tarihi: 02 Aralık 2009*

ETYOPATOGENEZ

Kemik dokusunda zengin vasküler yapı bulunmaktadır. Kalp debisinin %5-10'unu almaktadır. Uzun kemikler; besleyici arter, metafizyel-epifizyel sistem (eklem çevresi damar ağı) ve periosteal damarlardan beslenirler. Bu üç sistemin birbirleriyle anastomozları bulunmaktadır. Besleyici arter sisteminde akım hızlı, periosteal damarda ise yavaştır.[4]

Özellikle kalça ekleminde, subkondral kemikteki mikrosirkülasyon koagülopatilerden etkilenir.

Osteonekroz kemik ve kemik iliğinin hücresel yapısının iskemik nekrozudur. İskemi vasküler yapıların doğrudan travma ile hasarı (kırık ve çıkıklar), pıhtı ile damarın tıkanması (intravasküler koagülasyon) ve ekstravasküler bası (kemik içi basıncın artması, kemik iliğinde yağ dokusunun artması veya hipertrofisi) ile ortaya çıkar (Şekil 1).[1]

Farklı etyoloji ve patojenezleri Tablo 1'de toplu olarak görülmektedir. Nontravmatik nedenlerle oluşan osteonekrozlarda intravasküler koagülasyon ve trombotik oklüzyon temel patolojik oluşumdur. Osteonekrotik femur başların çoğunda vasküler tromboz görülmektedir.[5,6] Birçok çalışma osteonekrozlu hastalarda hiperkoagülabilite bulgularının (hipofibrinolizis, thrombofilia) eşlik ettiğini göstermiştir.[7-9] Jones ve ark.,[10] değerlendirdikleri osteonekroz olgularının %82'sinde en az bir koagülasyon anomalisi saptamışlardır. Özellikle plasminojen aktivatör inhibitör aktivitesinin %42, antikardiolipin antikorlarının ise %34 oranında arttığını bildirmişlerdir. Lee ve ark.[11] ise trombotik ve fibrinolitik faktörler açısından osteonekrozlu hasta ve kontrol grupları arasında anlamlı bir farklılığın ortaya konulamayacağını ve etnik özelliklerin de bu farklılıkların ortaya konmasında etkili olabileceğini savunmuşlardır. Koagülopatilerde kemikteki mikrodolaşım tromboza çok duyarlı olduğundan kortikosteroid ve alkol alımı, bu durumun açığa çıkmasını kolaylaştırmaktadır. Berger ve ark.,[12] kalça ekleminde görülen kemik iliği ödemi sendromunda lipoprotein-(a) seviyesinin arttığını göstermişlerdir. Kortizon kullanımına bağlı osteonekrozda kemik iliğinde yağ hücrelerinin (liposit) arttığı ve hipertrofiye neden olduğu deneysel çalışmada gösterilmiştir.[13,14] Kemik iliğindeki bu

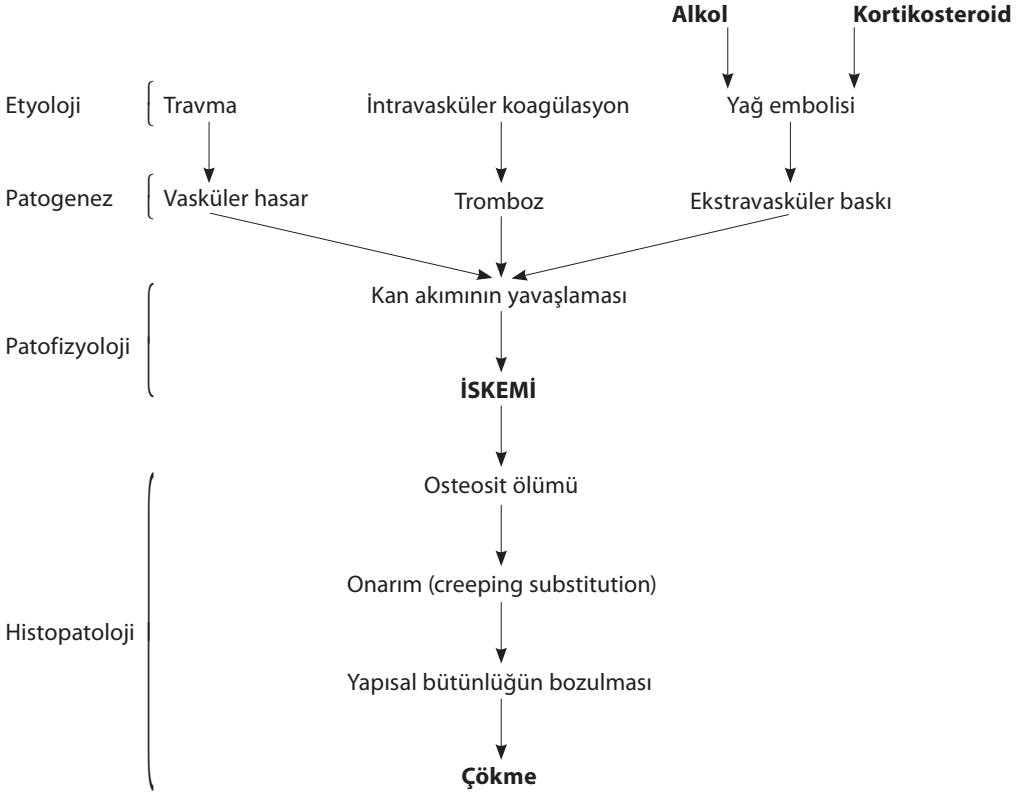

Şekil 1. Osteonekrozda patogenezis. Üç temel mekanizma : Vasküler hasar, mikrotrombüs ve ekstravasküler bası, kemik içi basıncın artması kan akımının yavaşlaması ve durmasına sonuçta iskemiye neden olur. Nekroz tamir olaylarını başlatır. Nekrotik kemiğin rezorpsiyonu yeni kemik dokusunun oluşumu çok yavaş seyreden olaylardır. Bu süre içinde yapısal zayıflık nedeniyle özellikle nekroz subkondral kemiği içine alıyorsa kırılma, ayrışma ve çökmeye neden olur.[1]

Tablo 1. Osteonekrozların etyolojisi ve patojenez

Etyoloji	Hastalık	Patogenez
Vasküler	Orak hücreli anemi Polistemi Hemoglobinopatiler Lenfoproliferatif hastalıklar Gebelik	Emboli Emboli Emboli Emboli Venöz drenaj zorluğu
Enfeksiyon	HIV Diğer	Emboli Septik emboli
İlaçlar	Steroidler Alkol	Lipositlerin hipertrofisi İntraosseöz basınç artması venöz dolaşımın bozulması Yağ embolisi
Enflamasyon	Pankreatit	Yağ embolisi
Doğuştan	Gaucher hastalığı	Gaucher hücrelerinin yarattığı intraosseöz hipertansiyon ve venöz oklüzyon
Otoimmün	SLE, RA	Vaskülit, arteryel tıkanma
Travma	Kırık/çıkıklar Radyasyon Disbarik yaralanmalar Termal (yanık/donma)	Kemiğin arteryel dolaşımının zedelenmesi Direkt damar yaralanması Nitrojen embolisi (arteryel), kemik iliğinin nitrojen baloncuklarıyla doğrudan doku hasarı
Endokrin/metabolik	Cushing hastalığı	Yağ hücrelerinin hipertrofisinin yarattığı intraosseöz hipertansiyon ve venöz tıkanma

SLE: Sistemik lupus eritematozis; RA: Romatoid artrit.

değişim, intraosseöz basıncın artmasına ve dolaşımın yavaşlamasına neden olur. Femur başı osteonekrozunda kemik içi basıncın arttığı gösterilmiştir.[15]

Bu bulgu, kemik içi basınç artışını patogenezdeki önemli hipotezlerden biri yapmıştır.

Femur başında intraosseöz ekstravasküler basınç (İEB) istirahatte 15 mmHg olarak ölçülmüştür. 30 mmHg üzerindeki basınç anormal kabul edilir. Ancak farklı gözlemciler İEB'nin özgül olmayan ve ikincil bir bulgu olduğunu savunmaktadırlar.[16]

Osteonekrozun patogenezinin ortaya konulması doğru ve erken tedavi açısından önemlidir. Bu açıdan bakıldığında iki mekanizma mikrovasküler tıkanma (koagülopatiler) ve kan akımının yavaşlaması (kemik içi basıncın artması, yağ hücresi hipertrofisi) ön plana çıkmakta ve önem kazanmaktadır.

PATOLOJİ

Kemik ve kemik iliğinin hücreleri iskemiye çok duyarlıdır. Osteositler 2-3 saat süren bir iskemiden sonra ölürler. Osteosit ölümünün histolojik belirtileri 24-72 saat sonra ortaya çıkar (Şekil 2).[17-18] Kemik iliğinin yağ hücreleri ise canlılıklarını 2-5 gün koruyabilirler.[19]

Bu evrede subkondral kemiğe kadar uzanan iskemik olaydan eklem kıkırdağının hücreleri etkilenmez ve sinoviyal sıvıdan beslenmelerine devam ederler. İskemik nekrozu takiben enflamasyon gelişir. Enflamasyon vaskülarizasyonu ve mezenkimal hücrelerin kemotaksisini sağlar. Nekrotik kemik doku fibrovasküler doku ile çevrilerek sınırlanır. Bundan

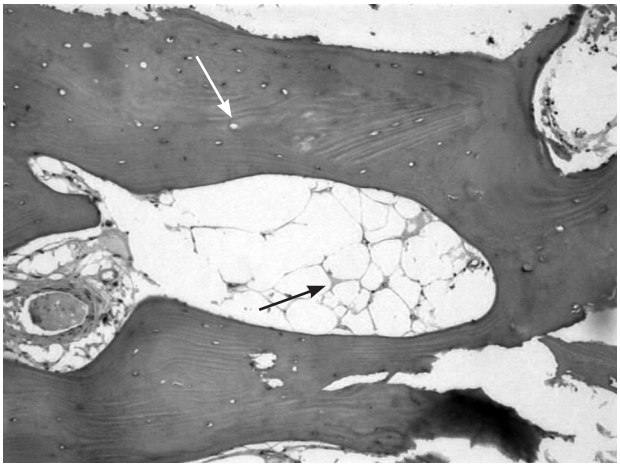

Şekil 2. Spongiöz kemikte iskeminin erken evresi (H-E x 100), (beyaz ok), boş osteosit lakünü, (siyah ok) kemik iliğinde yağ nekrozu alanını göstermekte.

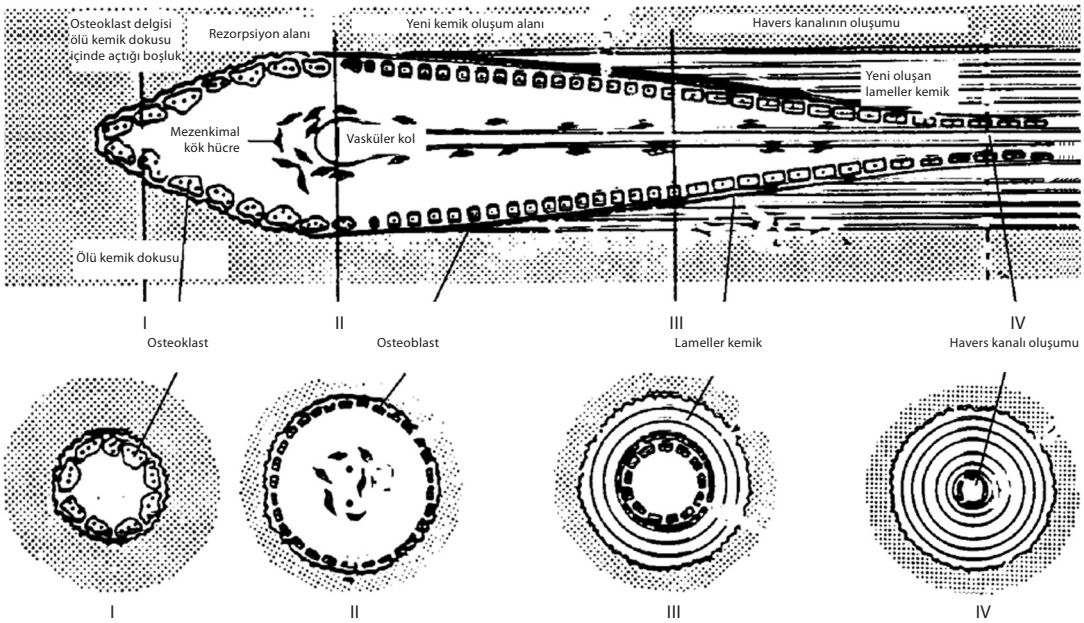

Şekil 3. Osteoklast delgisi (cutting cone). I: Osteoklastların ölü kemik dokusu içerisinde oluşturdukları rezorpsiyon alanı. Burada oluşan boşluğu osteoklastlar döşer. Damar ile mezenkimal kök hücreler bu boşluğa ulaşırlar; II: Rezorpsiyon alanını osteoblastlar döşer ve yeni kemik dokusu oluşmaya başlar; III: Yeni kemik dokusu lameller dizilim gösterir ve ortasında Havers kanalı oluşur (www.engin.umich.edu/.../bonephys/bonephys.htm'den değiştirilerek).

sonraki evre tamir dönemi olup; ölü kemiğin rezorpsiyonu ve yeni kemik dokusu ile yer değiştirmesi sağlanır. Uzun süren bu dönemdeki rezorpsiyon, yeni kemik oluşumu ve nekrotik alanlar görüntüleme sistemlerinde karşımıza çıkan yoğunluk farklılıklarını oluşturur. Fibrovasküler tamir dokusundan gelen damarlar nekrotik dokunun içine girerek tamiri başlatırlar. Nekrotik dokunun ortadan kaldırılması işlemi osteoklast tarafından yapılmaktadır. Nekrotik kemik dokusunun spongiöz kemik veya kortikal kemik olmasına göre bu işlem ya doğrudan osteoklast veya osteoklast delgisi (cutting cone) tarafından yapılır (Şekil 3). Nekrotik trabeküllerin osteoklastik rezorpsiyonla ortadan kaldırılması ve osteoblast

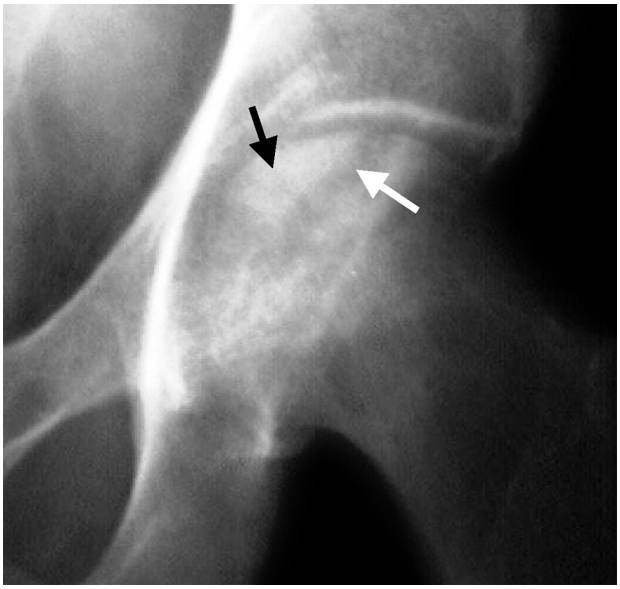

Şekil 4. Sol kalçada steroide bağlı osteonekroz. Sklerotik (siyah ok) ve lüsen (beyaz ok) alanların birlikte oluşturdukları karışık görüntü.

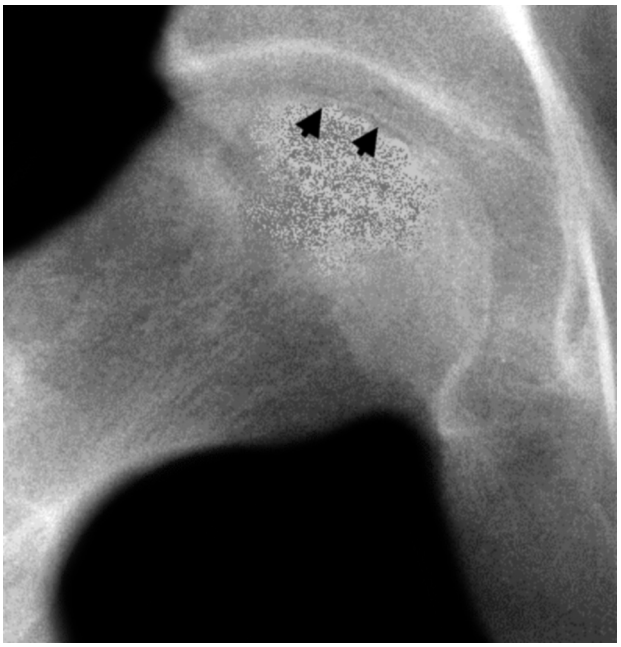

Şekil 5. Subkondral ayrışma (crescent sign).

tarafından da doğrudan yeni kemik oluşturularak başlatılan tamir işlemi adım adım yerine koyma "creeping substitution" olarak adlandırılır. Bu işlemde ölü kemik dokusu bir çatı-iskelet olarak kullanılmaktadır. Spongiöz dokuda bu işlem hızlıdır. Ölü trabeküller tümüyle rezorbe edilmeden yeni kemik dokusunun üzerine oturmasıyla da tamir tamamlanabilir. Rezorpsiyon ve yeni kemik oluşumunun birlikte seyretmesi radyolojik olarak sklerotik ve lüsen alanların bir arada görülmesi şeklinde kendini belli eder (Şekil 4). Subkondral kemikte bu işlem daha yavaş seyreder. Rezorpsiyon daha hızlı ancak yeni kemik oluşumu ise daha yavaştır. Özellikle femur başı ve talar çatıda olduğu gibi zayıflayan bu alanda kırılma, ayrışma (crescent sign, Hawkins belirtisi) oluşur (Şekil 5). Bu ayrışma ve çökme, hem eklem kıkırdağının beslenmesinin hem de eklem uyumunun bozulmasına neden olur.[1] Diğer taraftan revaskülarizasyon içinde bir engel oluşturur.[20] Erken tanı ve eklemin yükten kurtarılması bu riski azaltacaktır.

Sonuç olarak, osteonekroz kemiği besleyen damarların doğrudan veya dolaylı hasarı sonucu kemik ve kemik iliğinin iskemik nekrozuyla ortaya çıkan durumdur. Bu olayda kemiğin matriksi (organik, inorganik) etkilenmez. Tanımlama kargaşasını ortadan kaldırmak için epifiz lokalizasyonu için avasküler nekroz, metafizer ve diyafizer lokalizasyon için kemik enfarktüsü tanımlaması kullanılmalıdır. İskemi vasküler yapıların doğrudan travma ile hasarı (kırık, çıkık), pıhtı ile damarın tıkanması (intravasküler koagülasyon) ve ekstravasküler bası (kemik içi basıncın artması, kemik iliğinde yağ dokusunun artması veya hipertrofisi) ile ortaya çıkar. Osteonekrozun patogenezinin ortaya konulması doğru ve erken tedavi açısından önemlidir. Bu açıdan bakıldığında iki mekanizma mikrovasküler tıkanma (koagülopatiler) ve kan akımının yavaşlaması (kemik içi basıncın artması, yağ hücresi hipertrofisi) ön plana çıkmakta, önem kazanmaktadır. Kemik ve kemik iliğinin hücreleri iskemiye çok duyarlıdır. Osteositler 2-3 saat süren bir iskemiden sonra ölürler. Osteosit ölümünün histolojik belirtileri 24-72 saat sonra ortaya çıkar. Nekrotik kemik dokusu fibrovasküler doku ile çevrilerek sınırlanır. Tamir döneminde ölü kemik osteoklastik rezorpsiyonla ortadan kaldırılır ve yerine yeni kemik dokusu konulur (creeping substitution). Kırık ve greft iyileşmesine benzer olaylardır. Bu işlem spongiöz kemikte hızlı subkondral kemikte ise yavaştır. Subkondral kemiğin ayrışması ve çökmesi kötü prognoz belirtisi olup; eklemin kaybına neden olacaktır. Erken tanı bu nedenle önem taşır.

KAYNAKLAR

1. Aaron RK. Osteonecrosis: etiology, pathophysiology, and diagnosis. In: Callahan JJ, Rosenberg AG, Rubash HE, editors. The adult hip. Philadelphia: Lippincott-Raven Publishers; 1998. p. 451-66.
2. Steinberg DR, Steinberg ME Osteonecrosis: an overview. Techniques in Orthopaedics 2008;23:2-10.
3. Vail TP, Covington DB. The incidence of osteonecrosis. In: Urbaniak JR, Jones JR, editors. Osteonecrosis: etiology, diagnosis, treatment. Rosemont III: American Academy of Orthopedic Surgeons; 1997. p. 43-9.
4. Brinker MR, O' Connor DP. Basic siences, section 1 Bone. In: Miller MD, editor. Review of orthopaedics. 5th ed. Philadelphia: W. B. Saunders; 2008. p. 35-6.
5. Saito S, Ohzono K, Ono K. Early arteriopathy and postulated pathogenesis of osteonecrosis of the femoral head. The intracapital arterioles. Clin Orthop Relat Res 1992; 277:98-110.
6. Spencer JD, Brookes M. Avascular necrosis and the blood supply of the femoral head. Clin Orthop Relat Res 1988;235:127-40.
7. Glueck CJ, Freiberg R, Glueck HI, Henderson C, Welch M, Tracy T, et al. Hypofibrinolysis: a common, major cause of osteonecrosis. Am J Hematol 1994;45:156-66.
8. Glueck CJ, Glueck HI, Welch M, Freiberg R, Tracy T, Hamer T, et al. Familial idiopathic osteonecrosis mediated by familial hypofibrinolysis with high levels of plasminogen activator inhibitor. Thromb Haemost 1994;71:195-8.
9. Glueck CJ, Freiberg R, Tracy T, Stroop D, Wang P. Thrombophilia and hypofibrinolysis: pathophysiologies of osteonecrosis. Clin Orthop Relat Res 1997;334:43-56.
10. Jones LC, Mont MA, Le TB, Petri M, Hungerford DS, Wang P, et al. Procoagulants and osteonecrosis. J Rheumatol 2003; 30:783-91.
11. Lee JS, Koo KH, Ha YC, Koh KK, Kim SJ, Kim JR, et al. Role of thrombotic and fibrinolytic disorders in osteonecrosis of the femoral head. Clin Orthop Relat Res 2003; 417:270-6.
12. Berger CE, Kluger R, Urban M, Kowalski J, Haas OA, Engel A. Elevated levels of lipoprotein(a) in familial bone marrow edema syndrome of the hip. Clin Orthop Relat Res 2000; 377:126-31.
13. Wang GJ, Cui Q, Balian G. The Nicolas Andry award. The pathogenesis and prevention of steroid-induced osteonecrosis. Clin Orthop Relat Res 2000;370:295-310.
14. Wang Y, Li Y, Mao K, Li J, Cui Q, Wang GJ. Alcohol-induced adipogenesis in bone and marrow: a possible mechanism for osteonecrosis. Clin Orthop Relat Res 2003;410:213-24.
15. Hungerford DS, Lennox DW. The importance of increased intraosseous pressure in the development of osteonecrosis of the femoral head: implications for treatment. Orthop Clin North Am 1985;16:635-54.
16. Jones JP Jr. Etiology and pathogenesis of osteonecrosis. Semin Arthroplasty 1991;2:160-8.
17. Bauer TW, Stulberg BN. The histology of osteonecrosis and its distinction from histologic artifacts. In: Schoutens A, Arlet J, Gardeniers JWM, Hughes SPF, editors. Bone circulation and vascularization in normal and pathological conditions. New York: Springer; 1993. p. 283-92.
18. James J, Steijn-Myagkaya GL. Death of osteocytes. Electron

microscopy after in vitro ischaemia. J Bone Joint Surg [Br] 1986;68:620-4.
19. Imhof H, Breitenseher M, Trattnig S, Kramer J, Hofmann S, Plenk H, et al. Imaging of avascular necrosis of bone. Eur Radiol 1997;7:180-6.
20. Atsumi T, Kuroki Y, Yamano K. A microangiographic study of idiopathic osteonecrosis of the femoral head. Clin Orthop Relat Res 1989;246:186-94.