

Total ayak bileği artroplasti tasarımları

Total ankle arthroplasty designs

Ali Yüce

Prof. Dr. Cemil Taşçıoğlu Şehir Hastanesi, Ortopedi ve Travmatoloji Kliniği, İstanbul

Total ayak bileği artroplastisi, son evre ayak bileği artritinde ağrıyı azaltırken eklem hareketliliğini korumayı amaçlayan cerrahi bir tedavi seçeneğidir. Geleneksel olarak uygulanan ayak bileği artrodezi, ağrı kontrolünde etkili olsa da eklem hareketinin kaybına ve komşu eklemlerde dejeneratif değişikliklere yol açabilmektedir. Ayak bileği protezleri, 1970'lerden günümüze; birinci nesilden dördüncü nesle kadar evrim geçirmiştir. Birinci nesil çimentolu ve kısıtlayıcı tasarımlar, yüksek gevşeme ve başarısızlık oranları nedeniyle terk edilmiştir. İkinci nesil protezlerle birlikte çimentosuz sabitleme, kemik koruyucu cerrahi teknikler, sabit ve hareketli yataklı sistemler geliştirilmiştir. Üçüncü ve dördüncü nesil modern protezler ise anatomik uyum, biyolojik entegrasyon ve cerrahi hassasiyet açısından önemli ilerlemeler sunmaktadır. Ayrıca hasta spesifik implantlar, yapay zekâ destekli cerrahi planlama ve ileri biyomateryallerin, total ayak bileği artroplastisinin gelecekteki klinik başarısını daha da artırması beklenmektedir.

Anahtar sözcükler: total ayak bileği protezi; total ayak bileği artroplastisi; ayak bileği artrit; ayak bileği protez tasarımları

Total ankle arthroplasty is a surgical treatment option for end-stage ankle arthritis that aims to reduce pain while preserving joint mobility. Although ankle arthrodesis has traditionally been considered effective for pain control, it results in loss of joint motion and may lead to degenerative changes in adjacent joints. Ankle prostheses have evolved from first- to fourth-generation designs since the 1970s. First-generation implants, which were cemented and highly constrained, were abandoned due to high rates of loosening and failure. With the development of second-generation prostheses, cementless fixation, bone-preserving surgical techniques, and both fixed- and mobile-bearing systems were introduced. Third- and fourth-generation modern implants have demonstrated significant advancements in terms of anatomical conformity, biological integration, and surgical precision. Furthermore, patient-specific implants, artificial intelligence-assisted surgical planning, and advanced biomaterials are expected to further enhance the clinical success of total ankle arthroplasty in the future.

Key words: total ankle prosthesis; total ankle arthroplasty; ankle arthritis; ankle prosthesis designs

GİRİŞ

Total ayak bileği artroplastisi (TABA), ağrı ve şişliğin kaynağını ortadan kaldırmak amacıyla hasarlı ve artritlik bir ayak bileği eklemine protez bir implant ile değiştirilmesi işlemidir.^[1,2] Tarihsel olarak, son evre ayak bileği aritri için standart tedavi yöntemi olan ayak bileği artrodezi ağrıyı gidermede başarılı olsa da eklem hareketinin tamamen kaybına ve komşu eklemlerde zamanla dejeneratif değişikliklere yol açmaktadır.^[1,3] Total ayak bileği artroplastisinin temel amacı, hastanın ağrısını dindirirken eklem doğal hareketliliğini ve stabilitesini korumaktır.^[1,2,4]

Bu prosedürün gelişimi, 1970'lerden bu yana dört farklı nesil üzerinden dikkate değer bir evrim geçirmiştir.^[1,5,6] Birinci nesil implantlar, büyük oranda başarısızlıkla sonuçlanmışlardır.^[1,5,7,8] Modern dönemde kullanılan üçün-

cü ve dördüncü nesil protezler, anatomik yapıya daha yakın uyum sağlayan, kemik büyümesini teşvik eden çimentosuz tasarımlara ve daha gelişmiş cerrahi enstrümantasyonlara sahiptir.^[5,9]

Günümüzde kullanılan ayak bileği protezleri temel olarak iki ana kategoriye ayrılmaktadır.

1. Sabit yataklı (*fixed-bearing*) protezler: Polietilen parçanın tibial bileşene kilitletiği, iki parçalı gibi hareket eden sistemlerdir.^[2,7]
2. Hareketli yataklı (*mobile-bearing*) protezler: Tibial ve talar bileşenler arasında bağımsız olarak hareket edebilen bir polietilen parçanın bulunduğu, stres dağılımını optimize etmeyi amaçlayan üç parçalı sistemlerdir.^[2,7]

İletişim / Contact: Doç. Dr. Ali Yüce • E-posta / E-mail: dr_aliyuce@hotmail.com

ORCID ID: Ali Yüce, 0000-0003-3751-6644

Geliş / Received: 8 Mayıs 2026 • Revizyon / Revised: 22 Haziran 2026 • Kabul / Accepted: 24 Haziran 2026

Ayak bileği eklemının karmaşık anatomisi ve çok düzlemli hareket yapısı, bu eklemın protezle başarılı bir şekilde taklit edilmesini cerrahi açıdan en zorlu işlemlerden biri hâline getirmektedir.^[1,10] Kalça ve diz protezleriyle karşılaştırıldığında ayak bileği protezleri çok daha küçük bir temas alanında çok daha yüksek mekanik streslere maruz kalmaktadır.^[1,8] Bununla birlikte, modern implant tasarımları ve hastaya özel geliştirilen cerrahi teknikler sayesinde TABA artık seçilmiş hastalarda ayak bileği artirinin yönetiminde geçerli ve etkili bir alternatif olarak kabul edilmektedir.^[4,5,9,11]

AYAK BİLEĞİ ANATOMİSİ VE BİYOMEKANİĞİ

Anatomi

Ayak bileği, distal tibia ve fibulanın oluşturduğu mortisin içindeki talus ile kompleks bir eklemdir.^[1,2,12] Talus, basit bir silindir değil, tepesi mediale bakan kesik bir koni şeklindedir; bu da medial kısmın daha dar, lateral kısmın daha geniş bir yarıçapa sahip olduğu anlamına gelir.^[8,12] Eklemın stabilitesi bağlar tarafından sağlanır. Medial tarafta deltoid bağ kompleksi; lateral tarafta ise anterior talofibular ligament, kalkaneofibular ligament ve posterior talofibular ligament stabilizasyondan sorumludur. Tibia ve fibula ise sindesmotik bağlar ile birbirine bağlıdır.^[12] Ayak bileği kırıkdağı, kalça ve diz kırıkdağına 6-8 milimetre (mm) kıyasla çok daha incedir (ortalama 1,6 mm).^[8,12]

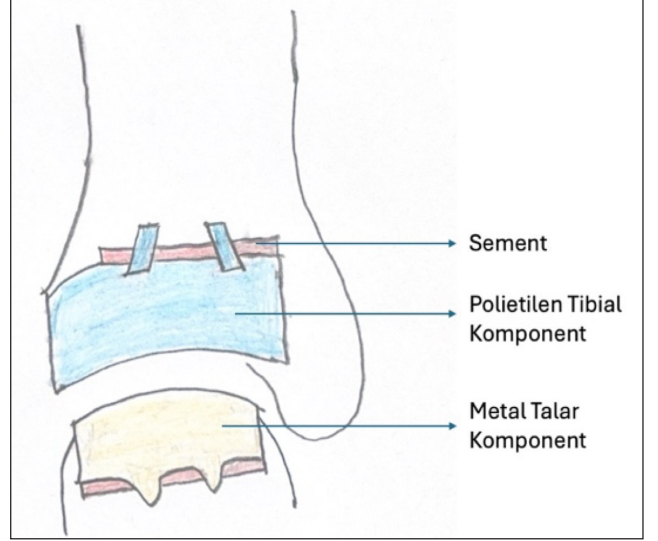
Biyomekanik

Ayak bileği, yaşam boyu çok yüksek mekanik streslere ve gerilmelere dayanacak şekilde özelleşmiştir.^[1] Eklem; dorsifleksiyon, plantarfleksiyon, inversiyon ve eversiyon gibi çok düzlemli hareketlere izin verir.^[1,2] Dönme eksenı sabit bir menteşe gibi değil, hareket sırasında değişen bir yapıdadır.^[1,12] Yürüyüş sırasında ayak bileği eklemi, vücut ağırlığının beş ile yedi katı kadar bir kuvvete maruz kalabilir.^[8] Diz ve kalça ile karşılaştırıldığında ayak bileğinin temas yüzeyi çok daha küçüktür (yaklaşık 7-13 santimetre (cm)². Bu durum, birim alana düşen tepe stresinin diğer eklemlerden çok daha yüksek olmasına neden olur.^[1,8,12] Modern çalışmalar, eklem yüzeyleri ile kalkaneofibular ligament ve tibiokalkaneal bağların birlikte çalışarak bir "dört çubuklu bağlantı sistemi" oluşturduğunu ve bu sayede hareketin hem yuvarlanma hem de kayma şeklinde gerçekleştiğini göstermiştir.^[12]

GEÇMİŞTEN GÜNÜMÜZE TABA DİZAYNLARI

BİRİNCİ NESİL TABA

Total ayak bileği protezi uygulamaları ilk olarak 1970'li yıllarda başlamıştır.^[1,13] Bu dönemde geliştirilen birinci nesil protezler, kalça ve diz protezlerindeki başarıdan il-



Şekil 1. Birinci nesil ayak bileği protezi, tamamen polietilen tibial bileşen ve metal talar bileşenden (kalça protezi sistemlerine benzer) oluşmakta ve çimento ile sabitlenmektedir.

ham alınarak tasarlanmış ancak ayak bileğinin karmaşık anatomisi nedeniyle beklenen sonuçları verememiştir.^[5,7,8] Birinci nesil implantlar, genellikle iki bileşenli, çimentolu tasarımlardır (Şekil 1). Ancak aşırı kemik rezeksiyonu gerektirmeleri ve yüksek gevşeme oranları nedeniyle büyük oranda başarısızlıkla sonuçlanmışlardır.^[1,5,7,8] Bu modeller iki bileşenli ve genellikle kemik çimentosuyla sabitlenmişlerdi. Çok kısıtlayıcı (menteşe tipi) veya çok serbest olmaları nedeniyle yüksek gevşeme ve başarısızlık oranlarına (on yılda %90'a varan) sahiptiler.^[4,5]

Birinci nesil protezler genellikle iki ana bileşenden oluşuyordu ve sabitleme için kemik çimentosu (polimetil metakrilat) kullanılıyordu.^[1,4,5,9,12] Bu protezler, içbükey bir polietilen eklem bileşeni ve dışbükey bir kobalt-krom metal bileşenine sahipti.^[5,13] Bu nesil, tasarımlarına göre ikiye ayrılıyordu.

- Kısıtlı (*constrained*) tasarımlar: Ayak bileğini basit bir menteşe eklemi olarak modelleyen bu tasarımlar, stabilite sağlasa da temas yüzeyleri arasındaki stresin dağılmasını engelleyerek yüksek gevşeme oranlarına neden olmuştur.^[5,10,14]
- Kısıtlı olmayan (*unconstrained*) tasarımlar: Daha geniş bir hareket açıklığına izin veren (küre ve soket gibi) bu yapılar, çevredeki bağlara aşırı yük bindirerek dizilim bozukluklarına ve stabilite kayıplarına yol açmıştır.^[5,12,13,14]

Öne Çıkan Tasarımlar

Lord ve Marotte: Kalça protezinden esinlenen uzun saplı tibial bileşenli ilk klinik uygulamadır.^[9,13,14] Lord ve Marotte, 1970 yılında tibiaya yerleştirilen ters kalça stemi

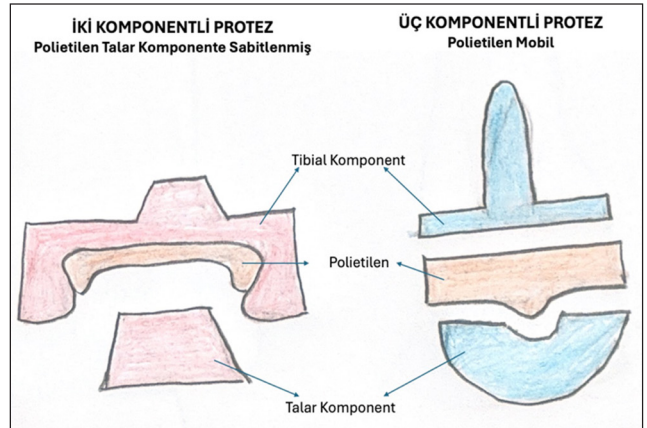
ve kalkaneusa yerleştirilen çimentolu asetabular *cup* ile ayak bileği eklemine değiştirmeyi ilk kez denemiş ve talusu tamamen çıkarmışlardır.^[15] Yirmi beş vakadan sadece yedisinin tatmin edici olduğu ve o dönemde artrodezin daha iyi bir yöntem olduğu sonucuna varmışlardır.^[15] Ayrıca, ayak bileğinde gerekli olan az miktardaki rotasyon nedeniyle bir ayak bileği protezinin sadece bir menteşe (fleksiyon-ekstansiyon) cihazı olmaması gerektiğini de gözlemlemiştirlerdir.^[16]

Imperial College of London Hastanesi ve St. George Tasarımı (1972): Kemik rezeksiyonunu minimize etmeye çalışan temel modellerdir.^[9,14] Imperial College of London Hastanesi (ICLH) implantı (iki bileşenli, kısıtlı tasarımlı, çimentolu, polietilen tibial implant), tibial bileşenin medial ve lateral duvarlarının yükseltilmesiyle talar bileşenin medial ve lateral sublüksiyonunu önlemek için tasarlanmıştır ancak yürürken yaygın ağrı belirtilmiş ve 62 ayak bileği protezinden sadece 11'i tatmin edici sonuçlar vermiştir. Aynı protezi 1972'den 1981'e kadar kullanan tasarımcılar tarafından beş buçuk yıllık takipte %47'lik bir hayatta kalma oranı bildirilmiştir.^[17-20]

Mayo Tasarımı: Kısıtlı tasarımı nedeniyle %36'ya varan başarısızlık oranları rapor edilmiştir.^[8,9] Mayo total ayak bileği protezi, 1970'lerde Dr. Stauffer tarafından kısıtlı bir model olarak tasarlanmıştır. Çimento ile sabitlenen, oldukça uyumlu iki bileşenli (polietilen tibia implantı) bir protezdir. Ara sonuçlar ise cesaret vericidir. Bir çalışmada 1974-1988 yılları arasında Mayo Kliniğinde 179 hastada yapılan 204 ayak bileği protezi incelenmiştir. Hastaların sadece %19'unda iyi sonuç elde edilirken %36'sında başarısızlık görülmüştür ve implantın çıkarılması gerekmiştir. Sonuçların ise daha genç hastalarda daha kötü olduğu belirtilmiştir. Sekiz tibial bileşen ve 57 talar bileşende gevşeme radyografik olarak tespit edilmiş, artroplastisi sonrasında komplikasyonlar meydana gelmiş ve 94 ek ameliyat gerekmiştir. Beş, 10 ve 15 yıllık genel kümülatif hayatta kalma oranları sırasıyla %79, %65 ve %61 olarak raporlanmıştır. Bu bulgulara dayanarak yazarlar, kısıtlayıcı implantların kullanımına karşı tavsiyede bulunmuşlardır.^[21-23]

Başarısızlık nedenleri: Birinci nesil protezlerde aseptik gevşeme oranları 10 yılda %90'a kadar çıkabilmekteydi. Bunun ana sebepleri; protezin yerleşimi için gereken aşırı kemik rezeksiyonu, çimentolu sabitlemenin yarattığı arayüz stresleri ve eklem çok eksenli hareketinin yanlış modellenmesiydi.^[1,5,7,13,14]

Birinci nesil protezlerin başarısız sonuçları, bu tasarımların tamamen terk edilmesine ve 1980'lerin ortalarından itibaren kemiği daha fazla koruyan, çimentosuz ve üç bileşenli (mobil rulmanlı) modern nesillerin geliştirilmesine zemin hazırlamıştır.^[5,7,13,14]



Şekil 2. İkinci nesil ayak bileği protezi, metal tibial ve talar bileşenlerden oluşur, çimentoyla veya çimentosuz olarak stabilize edilir. Menisküs benzeri bir polietilen bileşen ya tibial bileşene sabitlenir ya da her iki bileşenle de eklemleştirebilen hareketli bir yapıya sahiptir.

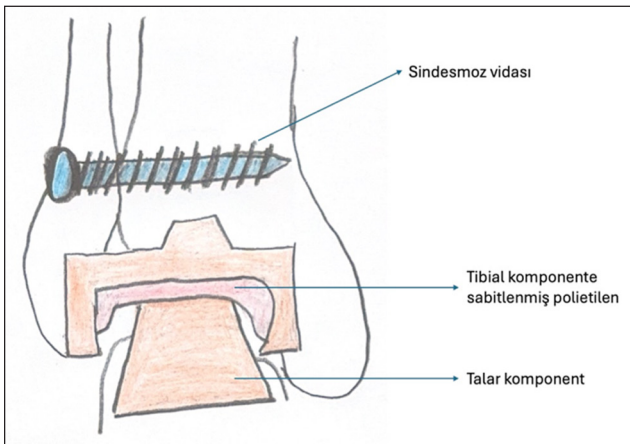
İKİNCİ NESİL TABA

İkinci nesil ayak bileği protezleri, 1980'lerin ortalarından itibaren piyasaya sürülmüş ve birinci nesil tasarımların başarısızlıklarını gidermeyi amaçlamıştır (Şekil 2).^[4,5] Bu protezlerin temel özellikleri, tasarım felsefeleri ve klinik sonuçları kaynaklar ışığında şu şekilde özetlenebilir:

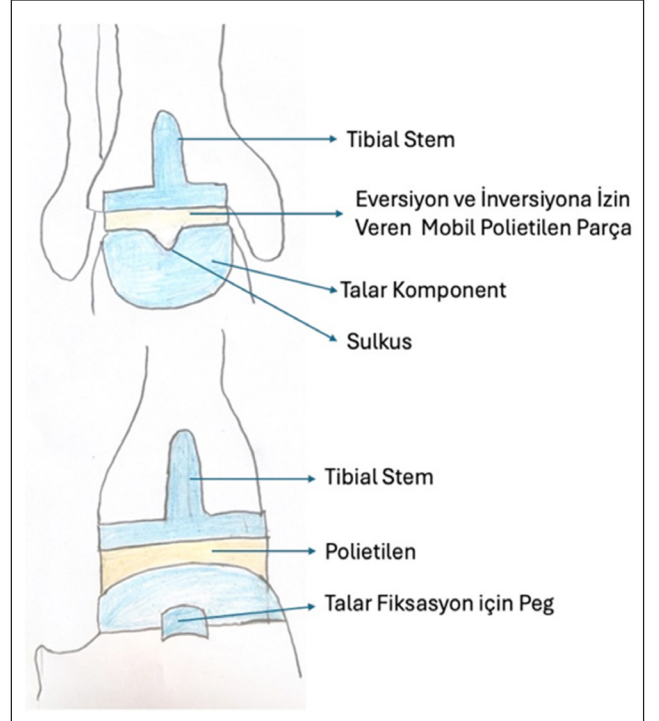
- **Çimentosuz sabitleme:** Birinci nesil protezlerin aksine ikinci nesil sistemlerde çimentosuz sabitleme yöntemine geçilmiştir.^[5,7] Bu tasarımlarda, kemik büyümesini uyarmak ve protezin gevşemesini önlemek için gözenekli kaplamalı (*porous-coated*) metalik bileşenler kullanılmıştır.^[5]
- **Kemik koruyucu yaklaşım:** Bu dönemde cerrahi teknikler iyileşmiş ve daha az kemik rezeksiyonu gerektiren, kemiği daha fazla koruyan yaklaşımlar benimsenmiştir.^[4,7] Sabitleme için çimento yerine stemler veya pegler kullanılmıştır.^[1,5]
- **Bileşen sayısı ve yatak türleri:** İkinci nesil protezler iki ana kategoriye ayrılmıştır; sabit yataklı ve hareketli yataklı protezler.^[7]
- **Sabit yataklı:** Polietilen parçanın doğrudan tibial bileşene kilitletiği, iki parçalı sistemler olarak işlev gören tasarımlardır.^[5,7]
- **Hareketli yataklı:** Tibia ve talus bileşenleri arasında bağımsız olarak hareket edebilen, menisküs görevi gören bir polietilen parçanın bulunduğu üç bileşenli sistemlerdir.^[7]
- **Malzeme:** Bu nesilde ara parça (*spacer*) olarak ultra yüksek moleküler ağırlıklı polietilen (*ultra-high-molecular-weight polyethylene*, UHMWPE) kullanımı yaygınlaşmıştır.^[5,24]

Öne Çıkan Tasarımlar

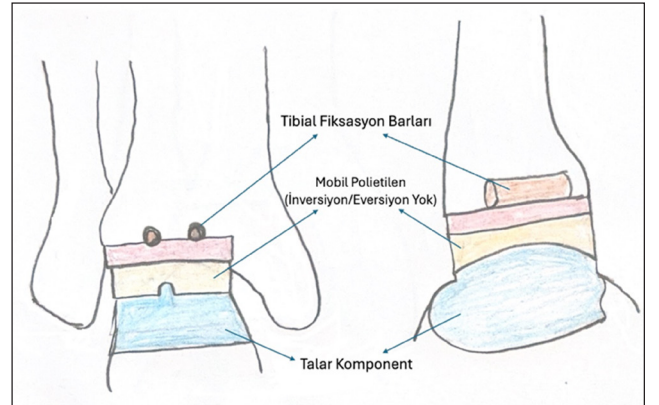
- **Agility ayak bileği protezi:** Amerika Birleşik Devletleri'nde en yaygın kullanılan sabit yataklı protezlerden biri olmuş ve distal tibiofibular sindesmozun füzyonunu gerektiren bir tasarıma sahiptir.^[7,12] *Agility* ayak bileği, iki bileşenli yarı kısıtlı tasarımın prototipiydi. Tibial bileşeni stabilize etmek için distal tibiofibular sindesmozun füzyonu gerçekleştirildiğinden ayak bileği ekleminin medial, lateral ve superior eklem yüzeylerinin yerini almıştır (Şekil 3). Tibial bileşenin eklem yüzeyi, talar bileşenin yüzeyinden daha büyüktü. Talar ve tibial eklemler arasındaki uyumsuzluk, teorik olarak ayak bileği kinematığını taklit ettiği varsayılan kayma ve dönme hareketlerine izin veriyordu.^[25]
- **Scandinavian Total Ankle Replacement ve Buechel-Pappas:** Hareketli yatak konseptinin öncüleri olan bu protezler, eklemin doğal kinematığını taklit etmeyi ve kemik-protez arayüzündeki stresleri azaltmayı hedeflemiştir. Scandinavian Total Ankle Replacement (STAR, Waldemar Link, Hamburg, Almanya) protezi, özellikle Avrupa'da hareketli yataklı üç bileşenli tasarımın popülerleşmesinde kilit rol oynamıştır.^[13,24] Bu başarılı protezlerin prensipleri; kısıtlanmamış bir tasarım, ayak bileği ekleminin ekseninin korunması, neredeyse anatomik bir tasarım ve silindirik hareketi. Bu prensiplere dayanarak, günümüzde hâlâ kullanılan iki protez geliştirildi ve implante edildi; 1978'de ilk kez implante edilen ve 1989'da hafifçe modifiye edilen *Buechel-Pappas* (BP) ayak bileği protezi (Endotec, South Orange, NJ) ve 1986'da ilk kez implante edilen STAR (Waldemar Link, Hamburg, Almanya) ayak bileği protezi (Şekil 4,5). Bu protezlerin başarılı olmalarının anahtarı kısıtlanmamış



Şekil 3. *Agility* protezi, iki bileşenli bir tasarıma sahip olup tibio-fibular fiksasyon gerektirir.



Şekil 4. *Buechel-Pappas* ayak bileği protezinin karakteristik özellikleri arasında; inversiyon/eversiyon hareketine olanak sağlayan, uyumlu bir polietilen yüzeye sahip tibial gövde ve talar bileşenin derin sulkusu yer almaktadır.



Şekil 5. STAR (Üç bileşenli mobil yatak) protezi, üç bileşenli bir tasarıma sahiptir ancak inversiyon/eversiyon hareketine izin vermez.

hareket ve stabilize sağlayan bir menisküs taşıyıcı bileşenin kullanılması olmuştur (kararsız küresel tasarımlara karşı silindirik talar yüzeyli düz tibial yüzey). İlk sonuçların cesaret verici olması nedeniyle birçok Avrupalı ortopedi ve travmatoloji uzmanı artroplastinin ayak bileği füzyonuna değerli bir alternatif olduğuna yavaş yavaş ikna olmuş ve ayak bileği protezlerini rutin olarak uygulamaya başlamıştır.^[24,26,27]

Klinik Sonuçlar ve Sorunlar

İkinci nesil protezler, birinci nesle göre daha başarılı sonuçlar verse de bazı sınırlamaları devam etmiştir:

- **Aşınma ve stabilite:** Daha az kısıtlayıcı tasarımlar kemik arayüzündeki stresi azaltsa da bu durum bazen polietilen aşınmasında artışa ve stabilite sorunlarına yol açmıştır.^[7,5]
- **Gevşeme ve ağrı:** Kaynaklar, sabit yataklı protezlerde gevşeme riskinin; hareketli yataklı olanlarda ise polietilen aşınması ve dislokasyon riskinin devam ettiğini belirtmektedir.^[5]
- **Başarı oranları:** Bir meta-analize göre, ikinci nesil protezlerin beş yıllık sağkalım oranı yaklaşık %90 civarındadır; ancak bu oran çalışmalar arasında %68 ile %100 gibi geniş bir aralıkta değişiklik göstermektedir.^[5] Birçok negatif puan ve sonuç, üçüncü nesil tasarımlardan ziyade bu ikinci nesil sistemlerle ilişkilendirilmiştir.

Özetle, ikinci nesil ayak bileği protezleri, çimentolu sabitlemeden biyolojik entegrasyona geçişi temsil eden ve modern ayak bileği artroplastisinin temelini atan önemli bir evrimsel basamaktır.^[11]

MODERN TABA (ÜÇÜNCÜ VE DÖRDÜNCÜ NESİL)

Modern ayak bileği protez teknolojisi, 1970'lerdeki başarısız ilk tasarımlardan sonra büyük bir evrim geçirecek günümüzde üçüncü ve dördüncü nesil cihazlara ulaşmıştır.^[5] Bu modern nesiller; kemik stokunu korumaya, yerel anatomiye saygı duymaya ve eklem biyomekaniğini daha isabetli şekilde taklit etmeye odaklanmaktadır.^[5]

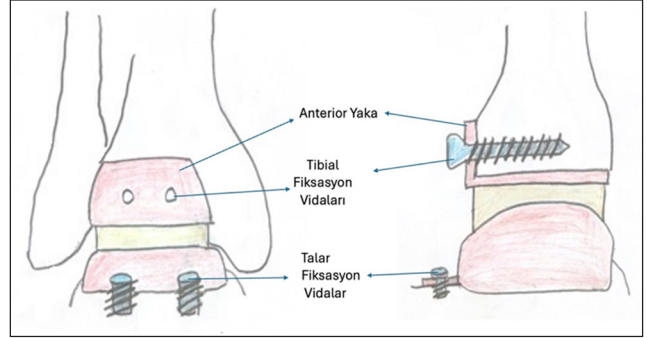
Üçüncü Nesil Protez Tasarımları

Üçüncü nesil protezler, çimentolu sabitleme yönteminden vazgeçerek kemik büyümesini teşvik eden çimentosuz (*cementless*) tasarımlara ve titanyum plazma sprey kaplamalara yönelmiştir.^[5] Bu neslin temel özellikleri şunlardır:

- **Tasarım çeşitliliği:** Modern cihazlar, ABD'de daha yaygın olan sabit yataklı iki bileşenli tasarımları veya Avrupa'da popüler olan hareketli yataklı üç bileşenli tasarımları içerir.^[1,5]

Öne Çıkan Tasarımlar

- **STAR:** Amerika Birleşik Devletleri'nde *Food and Drug Administration* onayı alan ilk ve tek üç bileşenli hareketli yataklı implanttır.^[1] Tibial çubuklar ve silindirik bir talar bileşen içerir.^[5]



Şekil 6. HINTEGRA (Üç bileşenli mobil yatak); osseointegrasyon gerçekleşmeden önce gevşeyebilen vidalı fiksasyon kullanır.

- **HINTEGRA:** Minimal kemik rezeksiyonu (2-3 mm) gerektiren ve vidalı sabitleme kullanan bir tasarımdır (Şekil 6).^[5,9]
- **INBONE I:** Kemik fiksasyonunu maksimize etmek için modüler bir tibial sap tasarımı kullanır.^[5]
- **BOX (Bologna-Oxford):** Ayak bileği bağlarının doğal rollerini korumak amacıyla tasarlanmış, tam uyumlu (*congruent*) bir modeldir.^[9,12]
- **Zimmer Trabeküler Metal:** Diğerlerinden farklı olarak, yaralanma riskini azaltmak amacıyla lateral transfibuler yaklaşım ile uygulanır.^[1,5]

Dördüncü Nesil Protez Tasarımları

Dördüncü nesil, üçüncü neslin güçlü yönlerini geliştirerek kemik entegrasyonunu ve mekanik hizalamayı optimize etmeyi hedefler.^[5] Bu neslin ayırt edici özellikleri şunlardır;

- **Düşük profilli tasarımlar:** Kemik rezeksiyonunu en aza indiren ancak güçlü bir yüzey teması sağlayan düşük profilli tibial ve talar bileşenler sunar.^[5]
- **Hastaya özel enstrümantasyon (HÖE):** Dördüncü neslin en büyük yeniliği, ameliyat öncesi bilgisayarlı tomografi taramalarına dayalı olarak hazırlanan hastaya özel kesim kılavuzlarıdır.^[5] Bu teknoloji, cerrahi süreyi kısaltır ve bileşenlerin daha hassas yerleştirilmesini sağlar.^[1,5]
- **Güncel modeller:** Bu nesil; INFINITY, Cadence, Vantage, Axiom, Apex ve Quantum gibi sistemleri içerir.^[5] Örneğin INFINITY sistemi, hassas yerleşim için HÖE kılavuzları ile birlikte kullanılabilir.^[1]

Modern Tasarımların Avantajları ve Sonuçları

Eski nesil protezlerin %90'a varan gevşeme oranlarının aksine modern (üçüncü ve dördüncü nesil) protezler 10 yıllık takipte %70 ile %90 arasında başarı oranlarına ulaşmaktadır.^[4] Bu tasarımlar, ayak bileği füzyonuna

kıyasla daha iyi fonksiyonel sonuçlar, daha simetrik yürüme mekaniği ve komşu eklemlerin dejenerasyondan korunmasını sağlar.^[5,11] Ancak dördüncü nesil cihazların nispeten yeni olması nedeniyle uzun vadeli (10 yıl ve üzeri) sağkalım verileri hâlâ araştırılmaktadır.^[5]

GELECEKTE TABA

Gelecekte total ayak bileği protezleri, kişiselleştirilmiş tıp ve ileri teknoloji entegrasyonu sayesinde devrimsel bir değişim geçirme ihtimali taşımaktadır.^[28,29] Literatüre göre bu alandaki temel gelişmeler şu şekildedir;

Yeni Nesil Ayak Bileği Protez Tasarımları

- Hasta spesifik protezler: Standart protez boyutları istatistiksel ortalamalara dayandığı için her hastanın anatomik çeşitliliğine tam uyum sağlamaz.^[30] Gelecekte, hastanın bilgisayarlı tomografi verilerinden elde edilen üç boyutlu modellerle üretilen kişiye özel implantlar, protez-kemik uyumsuzluğunu en aza indirecek ve cerrahi hassasiyeti artıracaktır.^[28,30]
- Modüler sistemler: Farklı kemik defektlerine ve anatomik ihtiyaçlara uyum sağlamak amacıyla modüler bileşenler ve (Ultra-High-Molecular-Weight Polyethylene) UHMWPE ile titanyum kombinasyonları kullanılmaktadır.^[31,32]
- Minimal kemik kaybı hedefi: Yeni nesil tasarımlar, eklemi tamamen oymak yerine sadece 2-3 mm kemik rezeksiyonu gerektiren yüzey yenileme (*resurfacing*) yöntemlerine odaklanarak kemik stonunun korunmasını hedefler.^[32-34]

Dijital Teknolojiler ve Yapay Zekâ

- **Üç boyutlu görüntüleme ve tasarım:** Bilgisayarlı tomografi ve manyetik rezonans görüntüleme verilerinden elde edilen yüksek çözünürlüklü görüntüler, hastanın biyomekaniğini birebir yansıtan dijital ikizlerin (*digital twins*) oluşturulmasına olanak tanır.^[35,36]
- **Yapay zekâ destekli cerrahi planlama:** Yapay zekâ (YZ) algoritmaları, her hasta için ideal hareket eksenini (geodezik sistem) belirleyerek protezin en doğru açıyla yerleştirilmesini sağlar.^[36,37] Ayrıca YZ, cerrahi öncesinde implant boyutu tahmini ve olası komplikasyonların öngörülmesinde kullanılmaktadır.^[37]
- **Robotik cerrahi uygulamaları:** İntraoperatif robotik navigasyon sistemleri, cerrahi süreyi kısaltmakta, floroskopi ihtiyacını azaltmakta ve kemik kesilerinin alt-milimetrik hassasiyetle yapılmasını sağlamaktadır.^[32,38,39]

Biyomateryal ve Yüzey Teknolojilerinde Gelecek Trendler

- **Biyolojik entegrasyonu artıran yüzeyler:** Üç boyutlu yazıcılarla üretilen porozlu titanyum yüzeyler, kemik hücrelerinin implantın içine büyümesini (osteointegrasyon) teşvik ederek protezin daha sağlam tutunmasını sağlar.^[28,29,32] Hidroksiapatit gibi biyoaktif kaplamalar biyolojik uyumu daha da artırmaktadır.^[28,29]
- **Akıllı ve sensörlü implantlar:** Gelecekteki protezler, üzerindeki sensörler aracılığıyla mekanik yükleri, vücut sıvılarının fizikokimyasal özelliklerini ve enfeksiyon belirtilerini gerçek zamanlı olarak izleyebilecektir.^[28,40]
- **Dört boyutlu yazıcılar:** Zamana bağlı olarak şekil veya işlev değiştirebilen materyallerin (4D *printing*) kullanımıyla, vücut ısısına tepki vererek genişleyen ve kemik yuvasına tam oturan akıllı implantlar üzerinde çalışılmaktadır.^[29]

SONUÇ

Total ayak bileği artroplastisi, ayak bileği artrozunun cerrahi tedavisinde geçmişten günümüze önemli bir evrim geçirmiştir. Birinci nesil protezlerin yüksek başarısızlık oranları, ayak bileği eklemının karmaşık anatomik ve biyomekanik özelliklerinin yeterince anlaşılmasından kaynaklanırken modern protez tasarımları bu sınırlamaları büyük ölçüde aşmayı başarmıştır. Günümüzde kullanılan üçüncü ve dördüncü nesil implantlar; çimentosuz sabitleme, kemik koruyucu yaklaşımlar ve anatomik uyuma dayalı tasarımları sayesinde daha yüksek sağkalım oranları ve daha iyi fonksiyonel sonuçlar sunmaktadır. Bununla birlikte, ayak bileği artroplastisinin başarısı; doğru hasta seçimi, cerrahi deneyim ve uygun implant tercihi ile yakından ilişkilidir. Gelişen dijital teknolojiler, hasta spesifik enstrümantasyon, yapay zekâ destekli cerrahi planlama ve ileri biyomateryallerin klinik uygulamaya girmesiyle total ayak bileği artroplastisinin hem cerrahi hassasiyetinin hem de uzun dönem klinik başarısının daha da artması beklenmektedir. Ancak bu yeniliklerin etkinliğini ve güvenilirliğini ortaya koymak için uzun dönemli, yüksek kaliteli klinik çalışmalara ihtiyaç devam etmektedir.

KAYNAKLAR

1. Noori NB, Ouyang JY, Noori M, Altabay WA. A Review Study on Total Ankle Replacement. *Appl Sci* 2023;13:535. [Crossref](#)
2. Gupta R, Grove K, Wei A, Lee J, Akkouch A. Ankle and Foot Arthroplasty and Prosthesis: A Review on the Current and Upcoming State of Designs and Manufacturing. *Micromachines* 2023;14:2081. [Crossref](#)

3. Maffulli N, Longo UG, Locher J, Romeo G, Salvatore G, Denaro V. Outcome of ankle arthrodesis and ankle prosthesis: A review of the current status. *Br Med Bull* 2017;124(1):91-112. [Crossref](#)
4. Barg A, Wimmer MD, Wiewiorski M, Wirtz DC, Pagenstert GI, Valderrabano V. Total ankle replacement-indications, implant designs, and results. *Dtsch Arztebl Int* 2015;111:177-84. [Crossref](#)
5. Shaffrey I, Henry J, Demetracopoulos C. An evaluation of the total ankle replacement in the modern era: A narrative review. *Ann Transl Med* 2024;12(4):71. [Crossref](#)
6. Zhao D, Huang D, Zhang G, Wang X, Zhang T, Ma X. Positive and negative factors for the treatment outcomes following total ankle arthroplasty? A systematic review. *Foot Ankle Surg* 2020;26(1):1-13. [Crossref](#)
7. Guyer AJ, Richardson G. Current concepts review: Total ankle arthroplasty. *Foot Ankle Int* 2008;29(2):256-64. [Crossref](#)
8. Michael JM, Golshani A, Gargac S, Goswami T. Biomechanics of the ankle joint and clinical outcomes of total ankle replacement. *J Mech Behav Biomed Mater* 2008;1(4):276-94. [Crossref](#)
9. Gougoulas NE, Khanna A, Maffulli N. History and evolution in total ankle arthroplasty. *Br Med Bull* 2009;89:111-51. [Crossref](#)
10. Giannini S, Leardini A, O'connor JJ. Total ankle replacement: Review of the designs and of the current status. *Foot Ankle Surg* 2000;6(2):77-88. [Crossref](#)
11. Samaila EM, Bissoli A, Argentini E, Negri S, Colò G, Magnan B. Total ankle replacement in young patients. *Acta Biomed* 2020;91(4-S):31-5.
12. Kakkar R, Siddique MS. Stresses in the ankle joint and total ankle replacement design. *Foot Ankle Surg* 2011;17(2):58-63. [Crossref](#)
13. Vickerstaff JA, Miles AW, Cunningham JL. A brief history of total ankle replacement and a review of the current status. *Med Eng Phys* 2007;29(10):1056-64. [Crossref](#)
14. Bauer G, Eberhardt O, Rosenbaum D, Claes L. Total ankle replacement. Review and critical analysis of the current status. *Foot Ankle Surg* 1996;2(2):119-26. [Crossref](#)
15. Lord G, Marotte JH. Total ankle replacement (author's transl). *Rev Chir Orthop Reparatrice Appar Mot* 1980;66:527-30.
16. Lord G, Marotte JH. Total ankle prosthesis. Technic and first results. Apropos of 12 cases. *Rev Chir Orthop Reparatrice Appar Mot* 1973;59:139-51.
17. Kempson GE, Freeman MA, Tuke MA. Engineering considerations in the design of an ankle joint. *Biomed Eng* 1975;10:166-80.
18. Freeman MA, Kempson MA, Tuke MA. Total replacement of the ankle with the ICLH prosthesis. *Int Orthop* 1979;2:237-331.
19. Alvine FG. Total ankle arthroplasty. In Myerson MS (ed.) *Foot and Ankle Disorders*. Philadelphia: Saunders 2000;1085-102.
20. Bolton-Maggs BG, Sudlow RA, Freeman MA. Total ankle arthroplasty. A long-term review of the London Hospital experience. *J Bone Joint Surg* 1985;67B:785-90. [Crossref](#)
21. Stauffer RN, Segal NM. Total ankle arthroplasty: Four years' experience. *Clin Orthop* 1981;160:217-21. [Crossref](#)
22. Kitaoka HB, Patzer GL, Ilstrup DM, Wallrichs SL. Survivorship analysis of the Mayo total ankle arthroplasty. *J Bone Joint Surg Am* 1994;76(7):974-9. [Crossref](#)
23. Kitaoka HB, Patzer GL. Clinical results of the Mayo total ankle arthroplasty. *J Bone Joint Surg* 1996;78A:1658-64. [Crossref](#)
24. Rippstein PF. Clinical experiences with three different designs of ankle prostheses. *Foot Ankle Clin* 2002;7(4):817-31. [Crossref](#)
25. Saltzman CL, McIlff TE, Buckwalter JA, Brown TD. Total ankle replacement revisited. *J Orthop Sports Phys Ther* 2000;30(2):56-67. [Crossref](#)
26. Buechel FF, Pappas M. Survivorship and clinical evaluation of cementless meniscal bearing total ankle replacements. *Semin Arthroplasty* 1992;3(1):43-50.
27. Kofoed H. Comparison of cemented and cementless ankle arthroplasty. In: Kofoed H, editor. *Current status of ankle arthroplasty*. Berlin, Germany: Springer Verlag; 1998;47-9. [Crossref](#)
28. Wu Y, Liu J, Kang L, Tian J, Zhang X, Hu J, et al. An overview of 3D printed metal implants in orthopedic applications: Present and future perspectives. *Heliyon* 2023;9(7):e17718. [Crossref](#)
29. Pitrus P, Bednarsz K, Krowiak A, Majka G, Kowalczyk M, Krowiak K, et al. The Future of Orthopaedic Surgery: Integrating 3d Printing, AI, and Bioprinting. *Int J Innovative Tech Social Sci* 2025;3(47).
30. Faldini C, Mazzotti A, Belvedere C, Durastanti G, Panciera A, Geraci G, et al. A new ligament-compatible patient-specific 3D-printed implant and instrumentation for total ankle arthroplasty: From biomechanical studies to clinical cases. *J Orthop Traumatol* 2020;21(1):16. [Crossref](#)
31. Clough TM, Alvi F, Majeed H. Total ankle arthroplasty: What are the risks?: A guide to surgical consent and a review of the literature. *Bone Joint J* 2018;100-B(10):1352-8. [Crossref](#)
32. Park JJ, Choi JY, Lee JM, Seok HG, Park CH. Applications and Effectiveness of 3D Printing in Various Ankle Surgeries: A Narrative Review. *Life (Basel)* 2025;15(3):473. [Crossref](#)
33. Hintermann B. Current Designs of Total Ankle Prostheses. In: *Total Ankle Arthroplasty*. Springer: Vienna; 2005;59-89.
34. Mazzotti A, Arceri A, Zielli S, Bonelli S, Viglione V, Faldini C. Patient-specific instrumentation in total ankle arthroplasty. *World J Orthop* 2022;13(3):230-7. [Crossref](#)
35. Hernigou P, Scarlat MM. Ankle and foot surgery: From arthrodesis to arthroplasty, three dimensional printing, sensors, artificial intelligence, machine learning technology, digital twins, and cell therapy. *Int Orthop* 2021;45(9):2173-6. [Crossref](#)
36. Hernigou P, Olejnik R, Safar A, Martinov S, Hernigou J, Ferre B. Digital twins, artificial intelligence, and machine learning technology to identify a real personalized motion axis of the tibiotalar joint for robotics in total ankle arthroplasty. *Int Orthop* 2021;45(9):2209-17. [Crossref](#)
37. Ha J, Park JY, Cheung JA, Dodd A, Park SS, Halai M, et al. Artificial Intelligence in Total Ankle Arthroplasty-What does the Future Hold: A Narrative Review. *J Foot Ankle Surg Asia-Pacific* 2025;12(4):181-5. [Crossref](#)

38. Zhao HM, Liang JQ, Zhang Y, Liu PL, Wang Q. Intraoperative Robot Navigation Assisted INFINITY Total Ankle Arthroplasty: Surgical Technique and Preliminary Outcomes. *Foot Ankle Orthop* 2025;10(4):2473011425S00307. [Crossref](#)
39. Yıldız C, Uysal ÖS, Yılmaz A. Yapay Zeka ve Robotik Artroplastinin Geleceği. *TOTBİD Derleme Dergisi* 2025;24:429-37. [Crossref](#)
40. Han F, Huang X, Wang X, Chen YF, Lu C, Li S, et al. Artificial Intelligence in Orthopedic Surgery: Current Applications, Challenges, and Future Directions. *MedComm* (2020) 2025;6(7):e70260. [Crossref](#)