

Kısa saplı ve kemik koruyucu kalça eklem protezleri

Short-stem and bone-preserving hip joint prostheses

Cemil Burak Demirkıran, Fatih Yıldız

Memorial Göztepe Hastanesi, Ortopedi ve Travmatoloji Kliniği, İstanbul

Total kalça artroplastisi, ileri evre kalça eklemi dejenerasyonu bulunan hastalarda ağrının azaltılması ve fonksiyonun iyileştirilmesinde yaygın olarak kullanılan cerrahi bir yöntemdir. Son yıllarda özellikle genç ve aktif hasta grubunda total kalça artroplastisi uygulamalarının artması, femur kemik stokunun korunmasına yönelik implant tasarımlarına olan ilgiyi artırmıştır. Bu amaçla geliştirilen kısa saplı ve kemik koruyucu femoral komponentler, daha fizyolojik bir yük aktarımı sağlamayı ve ileride gerekebilecek revizyon cerrahileri için proksimal femur kemik stokunun korunmasını hedeflemektedir. Bununla birlikte kısa saplı kalça protezleri, tasarım özellikleri ve femurla olan ilişkileri açısından, heterojen bir implant grubu oluşturmaktadır. Güncel literatürde kısa saplı protezlerin, uygun hasta seçimi ve doğru cerrahi teknikle uygulandığında, klinik sonuçlar ve implant sağkalımı açısından konvansiyonel protezlere benzer sonuçlar sunabildiği bildirilmektedir. Ancak hasta özelliklerinin, kemik kalitesi ve implant tasarımına bağlı faktörlerin sonuçlar üzerinde belirleyici olabileceği unutulmamalıdır. Bu nedenle kısa saplı protezlerin kullanımında endikasyonların dikkatle değerlendirilmesi ve implant seçiminin bireyselleştirilmesi önem taşımaktadır.

Anahtar sözcükler: total kalça artroplastisi; kalça protezi; kısa sap; femoral protez; protez tasarımı

Total hip arthroplasty is a widely performed surgical procedure for relieving pain and restoring function in patients with advanced hip joint degeneration. In recent years, the increasing number of total hip arthroplasty procedures, particularly in young and active patients, has led to growing interest in implant designs aimed at preserving femoral bone stock. Short-stem and bone-preserving femoral components have been developed to promote a more physiological load transfer and to preserve proximal femoral bone for potential future revision procedures. However, short-stem femoral components do not represent a homogeneous implant group and demonstrate considerable variability in terms of design characteristics and their relationship with the femur. Current literature indicates that, when applied with appropriate patient selection and proper surgical technique, short-stem femoral components can provide clinical outcomes and implant survivorship comparable to those of conventional femoral stems. Nevertheless, patient-related factors, bone quality, and implant-specific features may significantly influence outcomes. Therefore, careful evaluation of indications and individualized implant selection remain essential when considering the use of short-stem femoral components in total hip arthroplasty.

Key words: total hip arthroplasty; hip prosthesis; short stem; femoral prosthesis; prosthesis design

GENEL BİLGİLER

Total kalça artroplastisi (TKA), kalça ekleminde ileri derecede dejenerasyonu bulunan hastalarda ağrının giderilmesi ve fonksiyonun yeniden kazandırılmasında günümüzde en başarılı cerrahi girişimlerden biri olarak kabul edilmektedir.^[1-3] Modern implant tasarımları, yüzey kaplamaları ve cerrahi tekniklerdeki gelişmeler sayesinde TKA'nın başarısı son dönemlerde giderek artış göstermektedir.^[2,3] Genç ve aktif hasta popülasyonunda TKA uygulaması günümüzde önemli bir araştırma konusu olup, bu hasta gruplarının orta-uzun dönem takiplerinde yüz

güldürücü fonksiyonel sonuçlar ve uzun süreli implant sağkalımları da bildirilmiştir.^[4,5] Bu veriler TKA'nın yalnızca ileri yaş hastalarda değil, uygun hasta seçimi yapıldığında genç ve aktif popülasyonda da güvenilir bir tedavi seçeneği olduğunu ortaya koymaktadır.^[1,4,5]

Günümüzde TKA uygulamalarının giderek artmasıyla birlikte, özellikle genç ve aktif hasta grubunda, uzun dönem komplikasyonların önlenmesi ve olası revizyon cerrahileri için yeterli proksimal femur kemik stokunun korunması önemli bir klinik hedef hâline gelmiştir.^[6,7] Bu hasta grubunda beklenen yüksek aktivite

İletişim / Contact: Prof. Dr. Fatih Yıldız • E-posta / E-mail: yildizfatih@hotmail.com

ORCID ID: Cemil Burak Demirkıran, 0000-0001-5016-4394 • Fatih Yıldız, 0000-0002-8552-0384

Geliş / Received: 23 Mayıs 2026 • Revizyon / Revised: 22 Haziran 2026 • Kabul / Accepted: 24 Haziran 2026

düzeği; fizyolojik yük aktarımını sürdürebilen, primer stabilite sağlayan ve kemik kaybını en aza indirmeyi amaçlayan femoral komponent tasarımlarına olan ilgiyi artırmıştır.^[8,9] Femur boynu ve proksimal metafizer bölgeyi daha fazla korumayı hedefleyen, yükü daha proksimal femura yönlendiren kısa saplı ve kemik koruyucu kalça protezi konseptleri bu doğrultuda geliştirilmiştir (Şekil 1).^[10,11] Bu tasarımlar, proksimal femurda daha fizyolojik bir yük aktarımı sağlamayı, stres kalkanını (*stress shielding*) azaltmayı ve ileride gerekebilecek revizyon girişimleri için daha iyi korunmuş bir kemik stoku sunmayı amaçlamaktadır.^[6,12]

Son yıllarda yapılan biyomekanik ve klinik çalışmalar, kısa saplı protezler arasında periprostetik kemik remodelasyonu ve stres kalkanı düzeyleri açısından tasarıma bağlı anlamlı farklılıklar bulunabildiğini ortaya koymuştur.^[6,12] Özellikle yapılan deneysel prospektif çalışmalarda bu farklılıkların, femurun proksimal ve distal bölgelerindeki kemik mineral yoğunluğu değişiklikleri ile kortikal stres paternlerine de yansıdığı gösterilmiştir.^[12,13] İki farklı kısa saplı kalça protezinin karşılaştırıldığı güncel randomize bir çalışmada, her iki sistemde de klinik sonuçlar benzer olmasına rağmen proksimal femur zonlarında stres kalkanı ve kemik mineral yoğunluğu kaybı açısından tasarıma özgü anlamlı farklılıklar saptanmış; bu bulgular kısa saplı kalça protezlerinin biyomekanik açıdan tek tip bir grup olarak değerlendirilemeyeceğini ve her implantın kendi tasarım özellikleri çerçevesinde analiz edilmesinin önemi vurgulanmıştır.^[13]

Bu derlemede; kısa saplı ve kemik koruyucu TKA tasarım özellikleri, biyomekanik prensipleri, kemik remodelasyonu üzerindeki etkileri, klinik sonuçları, komplikasyon profilleri ile endikasyon ve kontrendikasyonları güncel literatür ışığında sistematik olarak ele alınmıştır.

KISA SAPLI KALÇA PROTEZLERİNİN TARİHÇESİ VE SINIFLANDIRILMASI

1990'lı yıllardan itibaren ortaya çıkan kısa saplı femoral komponent tasarımları; çoğunlukla femur boynunun mümkün olduğunca korunması, metafizyel bölgede geniş yüzey teması sağlanması ve yük aktarımının proksimal femura yönlendirilmesi prensiplerine dayanıyordu.^[10] Bu yaklaşım, sap uzunluğunun azaltılmasının sadece kemik stokunun korunmasını sağlamadığını, aynı zamanda kemik doku üzerine daha fizyolojik bir yük dağılımı oluşturduğu fikrine dayanmaktaydı. Erken dönem boyun-koruyucu (*collum-preserving*) implantlardan güncel kalkar-kılavuzlu (*calcar-guided*) anatomik kısa saplara uzanan tasarım farklılıkları; kısa saplı protezlerin tek bir grupta toplanamayacağını, aksine oldukça farklı implant tasarımlarının olduğunu göstermektedir.^[10,14]

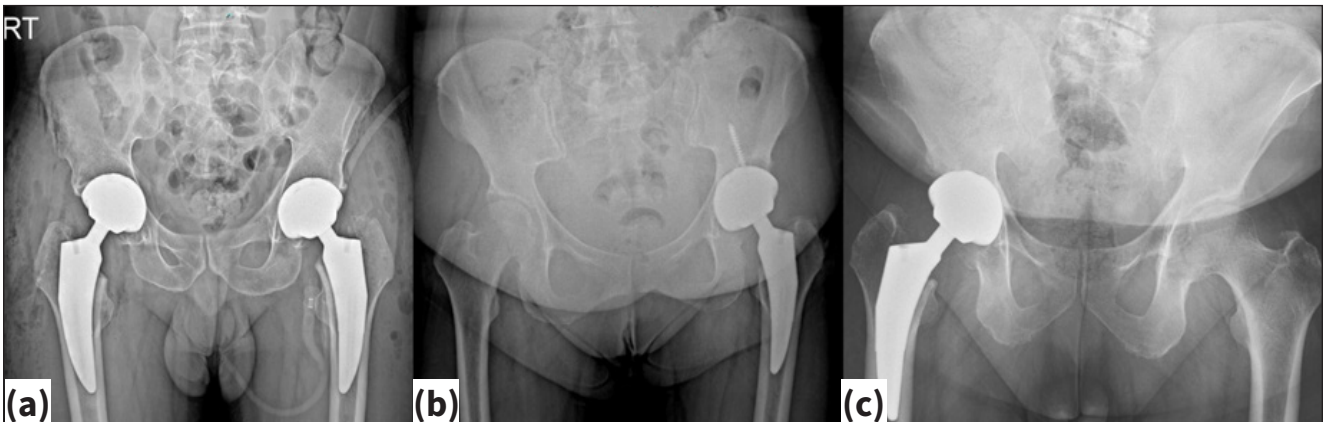
Bu nedenle, kısa saplı total kalça protezlerinin klinik sonuçlarının ve biyomekanik özelliklerinin doğru bir şekilde değerlendirilmesi için, bu farklı protez tasarımlarını sınıflandırma gereksinimi doğmuştur.^[9] Kısa femoral sapların başlıca tasarım özellikleri, kemik koruma düzeyleri ve klinik kullanım farklılıkları Tablo 1'de özetlenmiştir. Bu sınıflandırmalar; implantların femur üzerinde ne kadar kemik koruduğunu, proksimal yük aktarım paternlerini, medüller kanal ile ilişkisini ve cerrahi teknik uygulamalarındaki farklılıklarını ayırt etmeye yardımcı olur.

Falez ve Ark.'nın Sınıflandırması

Falez ve ark.'nın önerdiği sınıflandırmada kısa femoral saplar; kemik koruma düzeyi, osteotomi seviyesi ve yük aktarım paterni gibi kriterlere göre dört ana gruba ayrılır.^[10] Bu sınıflandırma literatürde en sık kullanılan ve en açıklayıcı sistemdir.

1. Boyun koruyucu saplar (*collum-preserving stems*)

- Femur boynunun büyük bölümü korunur.



Şekil 1.a-c. Kısa saplı total kalça protezlerine ait her iki kalça (a), sol kalça (b), sağ kalça (c) ameliyat sonrası ön-arka kalça grafileri.

Tablo 1. Kısa saplı kalça protezlerinin sınıflandırılması ve temel özellikleri

Sap tipi	Femur boynu korunumu	Osteotomi seviyesi	Primer stabilite	Yük aktarım paterni	Kemik koruyuculuk düzeyi	Klinik kullanım	Örnek sistemler
Boyun koruyucu saplar	Boynun büyük bölümü korunur	Yüksek seviyede osteotomi	Metafiz	Belirgin proksimal	Çok yüksek	Genç, iyi kemik kalitesine sahip hastalarda uygundur; cerrahi öğrenme eğrisi uzundur.	CFP, Proxima
Kısmi boyun koruyucu saplar	Boynun bir kısmı korunur	Orta seviyede osteotomi	Metafiz	Proksimal ağırlıklı	Yüksek	Güncel klinik uygulamada en sık kullanılan kısa sap grubudur; güvenilir primer stabilite sağlar.	Metha, MiniHip
Kısaltılmış konvansiyonel saplar	Boyun korunmaz	Alt seviyede osteotomi	Metafiz + Diyafiz	Proksimal + Distal	Orta	Konvansiyonel saplara geçişte avantaj sağlar; kemik koruyuculuğu sınırlıdır.	Fitmore
Ultra kısa/kalkar kılavuzlu saplar	Boyun üzerinden yönlendirilir	Boyun kılavuzlu osteotomi	Metafiz	Belirgin proksimal	Çok yüksek	Anatomik dizilim avantajı sunar; hasta seçimi kritik öneme sahiptir.	Optimys

- Osteotomi seviyesi yüksek olup fizyolojik anteverسیون korunabilir.
- Yük tamamen proksimal metafize aktarılır.
- Örnek sistemler: CFP (Waldemar Link GmbH & Co. KG, Hamburg, Almanya), Proxima (DePuy Synthes, Indiana, ABD).
- Avantaj: Maksimum kemik koruyucu, genç hastalarda uygun seçenek.
- Dezavantaj: Öğrenme eğrisi uzun; uygun hasta seçimi kritik.

2. Kısmi boyun koruyucu saplar (*partial collum-preserving stems*)

- Femoral boynun bir kısmı korunur ancak daha geniş metafizler oturma yüzeyi hedeflenir.
- Metafizler yük aktarımı belirgindir; proximal fit&fill konsepti baskındır.
- Birçok modern kısa sap tasarımının temelini oluşturan gruptur.
- Yüksek başarı oranları ve daha basit cerrahi teknik nedeniyle güncel klinik uygulamada sık tercih edilir.

3. Kısaltılmış konvansiyonel saplar (*shortened conventional stems*)

- Klasik sapların modifiye edilerek kısaltılmış versiyonudur.

- Diyafizler kanal ile daha fazla ilişkili olup yük transferi hem metafizler hem diyafizler olabilir.
- Cerrahi teknik konvansiyonel protez uygulamalarına benzer; geçiş aşamasında avantaj sunar.
- Kemik koruyuculuğu "*collum-preserving*" tiplere göre daha sınırlıdır.

4. Ultra kısa anatomik saplar (*ultra-short anatomic stems*)

- Anatomik metafizler ile oturma ve kalkma desteği amaçlanır.
- Sap, femur kanalına çok az miktarda uzanır; primer stabilite metafizler sıkışma (*press-fit*) ile sağlanır.
- Güncel *calcar-guided* sistemlerin çoğu bu gruptadır [örn. Optimys (Mathys AG, Bettlach, İsviçre) ve bazı Metha (Aesculap AG, Tuttlingen, Almanya) varyantları].
- Cerrah, açığı düzeltmelerini boyun üzerinden yapabileceği için kişiye özel dizilim avantajı sunabilir.

Bu sınıflandırma özellikle; kemik koruma düzeyi, yük aktarımı, stabilite, komplikasyon profili arasındaki ilişkiyi anlamada yol göstericidir.^[9] Bu nedenle klinik ve biyomekanik sonuçlar değerlendirilirken bu tasarım farklılıkları her zaman göz önüne alınmalıdır.

Modern Yaklaşım: Kalkar-Kılavuzlu Kısa Saplar

Son yıllarda kısa sap tasarımındaki eğilim, implantın femurun doğal kalkar eğimini takip edecek şekilde yönlendirilmesi ve anatomik dizilimi daha güvenilir sağlama amacıyla geliştirilmiş, kalkar kılavuzlu kısa sap konseptidir.^[14] Bu sistemlerde:

- Sap, femur boynunun doğal eğimine uygundur.
- Cerrah, anteversiyon ve varus/valgus açısını boyun üzerinden ayarlayabilir.
- Primer stabilite tamamen metafizer *press-fit* ile sağlanır.
- Yük aktarımı proksimale yoğunlaşır, bu da stres kalkarını azaltabilir.

Bu yaklaşım özellikle ultra kısa sap (*ultra-short stems*) grubunun devamı olarak kabul edilip genç ve aktif hastalarda kemik stokunu maksimum düzeyde korumayı amaçlar.

Kutzner (2021) ve Girard (2024), kalkar-kılavuzlu tasarımların; daha fizyolojik yük aktarımı, daha iyi hareket biyomekaniği ve daha düşük diyafizer yük aktarımı sağladığını belirterek bu tasarımların gelecekte standart hâline gelebileceğini vurgulamıştır.^[14,15]

BİYOMEKANİK TEMELLER

Kısa saplı kalça protezlerinin başarısında primer mekanik stabilitenin sağlanması ve bunu takiben güvenilir bir biyolojik osteointegrasyon gelişmesi ana belirleyicilerdir. Primer stabilite; sap tasarımı, yüzey özellikleri, metafizer kemik kalitesi ve cerrahi teknikle ilişkiliyen; uzun dönem kemik remodelizasyonu, esas olarak yük aktarımına ve ortaya çıkan stres koruması düzeyine bağlıdır.^[16]

Primer Stabilite ve Migrasyon Mekanizması

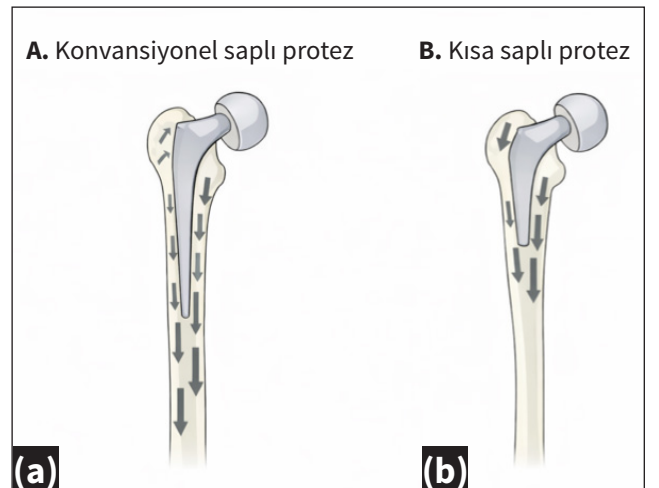
Kısa saplardaki daha az temas yüzeyi ve sapların proksimal yerleşimi nedeniyle, özellikle genç ve aktif hastalarda, implantın primer stabilitesinin yeterli olup olmayacağı tartışma konusu olmuştur. Bu konuda yapılan randomize kontrollü bir çalışmada, boyun koruyucu MiniHip (Corin, Gloucestershire, İngiltere) kısa saplı protez ile konvansiyonel uzun MetaFix (Corin, Gloucestershire, İngiltere) saplı protez karşılaştırılmış ve iki yıllık RSA (radyostereometrik analiz) takibinde, kısa saplı protez grubunda komponentin baş ve tip kısmında anlamlı derecede daha az inferior migrasyon (*subsidence*) saptanmıştır. MiniHip grubunda iki yıl sonunda baş düzeyinde ortalama *subsidence* 0,26 mm iken MetaFix grubunda 0,62 mm olarak bildirilmiştir. Tip düzeyinde de benzer şekilde kısa saplı protezlerde daha düşük inferior migrasyon izlenmiştir.^[17]

Aynı çalışmada, dinamik olarak indüklenen mikromobilite değerlendirilmesinde kısa saplı protez ve konvansiyonel saplı protez arasında anlamlı fark bulunmamış; komplikasyon oranları ve fonksiyonel skorlar da benzer saptanmıştır. Bu bulgular, uygun endikasyon ve doğru implant yerleşimi durumunda, metafize oturan kısa sapların konvansiyonel saplarla en az eş değer düzeyde olacak şekilde primer stabilite sağlayabildiğini göstermektedir.

Bir başka prospektif randomize çalışmada ise iki farklı metafizer-fit kısa saplı protezin primer stabilitesi ve yük aktarımı; dijital görüntü korelasyonu (DIC), kortikal yüzey stres dağılımı, ardından sonlu eleman analizi (FEA) modelleri ile değerlendirilip klinik ve radyolojik sonuçlarla ilişkilendirilmiştir. Bu çalışma, aynı sınıfa giren farklı kısa saplı protezlerin bile geometrik farklar nedeniyle farklı primer stabilite ve yük aktarım paternlerine sahip olabileceğini göstermiştir. Bu nedenle biyomekanik değerlendirmeler protezin tasarımına özgü olarak yapılmalıdır.^[16]

Yük Aktarımı, Stres Dağılımı ve Stres Kalkanı

Kısa saplı total kalça protezlerinin teorik olarak avantajı, yükün daha proksimalde ve fizyolojik bir paternle femura aktarılması ve böylece proksimal stres korumasının azaltılmasıdır (Şekil 2). Metafiz tutunumlu bir kısa saplı protez [Metha; (Aesculap AG, Tuttlingen, Almanya)] ile standart düz saplı bir protezin [CLS; (Zimmer Biomet, Indiana, ABD)] karşılaştırıldığı sonlu elemanlar analizinde (FEA), her iki implantın da doğal femura kıyasla proksimal kortikal stresi belirgin şekilde azalttığı ancak kısa saplı



Şekil 2.a,b. Konvansiyonel saplı ve kısa saplı kalça protezlerinde femur üzerindeki yük aktarım paternlerinin şematik gösterimi. Konvansiyonel saplı tasarımlarda yük aktarımının daha distal femurda yoğunlaştığı (a), kısa saplı kalça protezlerinde ise yükün daha proksimal femura yönlendiği ve bunun stres korumasının azalmasıyla ilişkili olduğu görülmektedir (b).

proteizde bu azalmanın daha sınırlı olduğu gösterilmiştir. Proksimal bölgede kortikal stres, doğal femurdaki stres yükünün %20'sine düşerken; standart saplı protezde bu oran yaklaşık %6'ya kadar gerilemiştir.^[18] Metafizler-fit kısa saplı protezlerin biyomekaniğini değerlendiren deneysel çalışmalarda, kortikal yüzeydeki stres dağılımı dijital görüntü korelasyonu (DIC) yöntemiyle ölçülmüş ve elde edilen veriler sonlu eleman analizleri ile desteklenmiştir. Bu yaklaşımla, sadece ölçülebilen kortikal yüzeylerde değil, kemik-implant arayüzü gibi doğrudan ölçülemeyen bölgelerde de stres dağılımı güvenilir biçimde analiz edilebilmektedir.^[16] Tatani ve ark.'nın çalışmasında, aynı sınıfa giren iki farklı kısa saplı implantın geometrik tasarımı farklıları nedeniyle proksimal ve distal yük dağılımı üzerinde farklı stres paternleri oluşturabildiği gösterilmiştir.

Kemik Remodelizasyonu ve Dual-Enerji X-ışını Absorbsiyometrisi (DEXA) Bulguları

Kısa saplı protezlerin geliştirilmesindeki temel hedeflerden biri, proksimal femurdaki kemik stokunu koruyarak daha fizyolojik bir yük aktarımı sağlamaktır. Bu nedenle, kısa saplı protezlerin kemik remodelizasyonu üzerindeki etkileri özellikle dual-enerji X-ışını absorbsiyometrisi (DEXA) ile değerlendirilmiştir. Kalkar-kılavuzlu kısa sap uygulanan olgularda ameliyat sonrası erken ve orta dönemde Gruen zon 2, 3 ve 5'te kemik mineral yoğunluğunda artış eğilimi olduğu; buna karşılık proksimal metafizer zonlarda (özellikle zon 1) sınırlı düzeyde azalma izlendiği bildirilmiştir.^[12] Bu remodelizasyon paterni, yükün büyük oranda metafizer bölgede yoğunlaştığını ve proksimal stres kalkanının konvansiyonel saplı protezlere kıyasla daha sınırlı kaldığını düşündürmektedir.^[6] Ayrıca, yapılan uzunlamasına ölçümlerde kemik mineral yoğunluğundaki adaptasyonun büyük ölçüde ilk 1-2 yıl içerisinde tamamlandığı ve sonrasında değerlerin stabil seyrettiği bildirilmiştir.^[19]

Güncel bir prospektif randomize karşılaştırmalı çalışmada, iki farklı kısa saplı kalça protezi arasındaki stres kalkanı düzeylerinin klinik olarak anlamlı farklılıklar göstermediği; özellikle proksimal Gruen zonlarında kemik mineral yoğunluğu kaybının implant tasarımına bağlı olarak değiştiği ortaya konmuştur. Bu çalışmada her iki kısa saplı sistemde de klinik sonuçlar benzer bulunmasına rağmen DEXA analizlerinde proksimal femurda kemik korunumu açısından, tasarıma özgü belirgin farklar saptanmıştır. Bu nedenle kısa saplı kalça protezlerinin klinik performansı değerlendirilirken tasarımlar arasındaki farklılıkların proksimal kemik korunumu ve uzun dönem stabilite üzerinde yaratabileceği etkilerin göz önünde bulundurulması önem taşımaktadır.^[13]

KLİNİK SONUÇLAR

Kısa saplı kalça protezlerinin klinik sonuçları değerlendirilirken en sık raporlanan parametreler; fonksiyonel skorlar, hasta memnuniyeti, sağkalım ve revizyon gereksinimidir. Farklı kısa saplı kalça protezi tasarımlarının orta ve uzun dönem sonuçlarını inceleyen çalışmalarda *Harris Hip Score* (HHS), Western Ontario and McMaster Universities ve Oxford kalça skoru gibi fonksiyonel skorların kısa sürede anlamlı şekilde yükseldiği ve bu iyileşmenin orta dönem takiplerde de korunduğu bildirilmektedir. Bu sonuçlar, kısa saplı kalça protezlerinin uygun hasta grubunda konvansiyonel saplarla benzer düzeyde fonksiyonel fayda sağlayabildiğini düşündürmektedir.^[20,21]

Orta ve uzun dönem sağkalımlara bakıldığında; kısa saplı protezlerde 5-10 yıllık takiplerde %94-98 arasında değişen oranlar bildirilmiştir.^[22] Yakın zamanda yapılan, 1327 Metha (Aesculap AG, Tuttlingen, Almanya) kısa saplı kalça protezinin değerlendirildiği başka bir geniş seride; 5, 10 ve 15 yıllık sağkalım oranları sırasıyla %95,6, %95,5 ve %95,5 olarak bildirilmiştir.^[2] Aseptik gevşeme, kısa saplarda en sık revizyon nedeni olmaya devam etmekle birlikte oranların konvansiyonel saplarla benzer düzeylerde olduğu bildirilmektedir. Literatürde 2023 yılında yayımlanan prospektif bir çalışmada kısa saplı protez kullanılan hastalarda 10 yıllık takip sonunda sağkalım oranının %99 olduğu gösterilmiştir.^[23] Özellikle kalkar-kılavuzlu ve metafizer-fit tasarımlarda, primer stabilitenin iyi sağlandığı olgularda erken gevşeme oranlarının oldukça düşük olduğu belirtilmiştir.^[24]

Minimal-invaziv cerrahi yaklaşımlarla kombine edilen kısa saplı kalça protezi uygulamalarında; erken dönemde daha hızlı mobilizasyon, daha düşük kan kaybı ve daha kısa hastanede yatış süreleri gibi avantajlar bildirilmektedir. Bununla birlikte bu avantajların büyük ölçüde cerrahi deneyim ve hasta seçimi ile ilişkili olduğu, kısa saplı kalça protezlerinin kullanımının tek başına belirleyici faktör olmadığı da özellikle vurgulanmaktadır.^[8,20]

KOMPLİKASYON PROFİLİ

Komplikasyon profili değerlendirildiğinde, kısa saplı kalça protezlerine özgü en büyük sorunlardan biri intraoperatif periprostetik femur kırıklarıdır. Özellikle osteoporotik kemik yapısına sahip hastalarda ve cerrahi öğrenme eğrisinin erken döneminde bu riskin belirgin şekilde arttığı bildirilmiştir.^[21] Kısa saplı protez kullanılan 107 avasküler nekroz olgusunun değerlendirildiği bir çalışmada; özellikle steroid, alkol ve renal yetmezlik ilişkili olgularda intraoperatif kırık ve profilaktik fiksasyon gereksiniminin anlamlı derecede daha yüksek olduğu bildirilmiştir.^[1] Bununla birlikte cerrahi tecrübe arttıkça intraoperatif kırık oranlarının anlamlı şekilde azaldığı

belirtilmekte, bu nedenle bu komplikasyonların kısmen önlenilebilir olduđu düşünölmektedir.^[25]

Ameliyat sonrası dönemde bildirilen uyluk ağrısı oranları kısa saplı protezlerde genel olarak düşöktür ve çođu çalışmada %2–6 arasında raporlanmıştır. Uyluk ağrısının daha çok diyafer temasın fazla olduđu kısaltılmış saplı konvansiyonel protezlerde göröldüđu, metafizer-fit ve kalkar-kılavuzlu tasarımlarda ise oldukça nadir olduđu belirtilmiştir. Bu durum, biyomekanik olarak daha proksimalde bulunan yük aktarımının klinik yansıması olarak değeriendirilmektedir.^[19,21]

Protez enfeksiyonunun, heterotopik ossifikasyon ve çıkık gibi komplikasyonlar açısından kısa saplı protezler ile konvansiyonel protezler arasında belirgin bir fark olmadığı, oranların genel TKA serileri ile benzer düzeylerde seyrettiđi bildirilmektedir. Bu da kısa saplı protezlerin genel komplikasyon profili açısından güvenli bir alternatif olduđunu göstermektedir.^[20,22] Özellikle çıkık açısından değeriendirildiğinde, cerrahi yaklaşım ve yumuşak doku dengesi belirleyici faktörler olmaya devam etmektedir. Direkt anterior yaklaşım ile kısa saplı protez kullanılan 399 hastanın dâhil edildiđi bir seride dislokasyon oranı %0,2 olarak bildirilmiş ve bu düşük oranın uygun hasta seçimi ve cerrahi teknikle de ilişkili olduđu vurgulanmıştır.^[3]

Mevcut veriler değeriendirildiğinde kısa saplı protezlerin, uygun hasta seçimiyle ve doğru cerrahi teknikle uygulandığında fonksiyonel sonuçlar ve sağkalım açısından konvansiyonel protezlerle benzer başarı oranlarına ulaşabildiđi görölmektedir. Bununla birlikte; özellikle ileri derecede osteoporozu olan hastalarda, belirgin femoral deformitesi bulunan olgularda ve cerrahi deneyimin hâlen sınırlı olduđu öğrenme eğrisinin erken dönemlerinde komplikasyon riskinin artabileceđi akılda tutulmalıdır. Bu nedenle kısa saplı protezlerin genç, aktif ve iyi kemik kalitesine sahip hastalarda öncelikli olarak tercih edilmesi; riskli hasta gruplarında ise bu protezlerin kullanım endikasyonlarının dikkatle değeriendirilmesi gerekmektedir.

ENDİKASYONLAR VE KONTRENDİKASYONLAR

Kısa saplı kalça protezleri, temel olarak proksimal kemik stokunu koruma ve daha fizyolojik bir yük aktarımı sağlama amacıyla geliştirilmiş olup; günümüzde öncelikle genç, aktif ve iyi kemik kalitesine sahip hastalarda tercih edilmektedir. Özellikle <60 yaş grubunda, primer osteoartrit tanılı, femoral kanalı dar ve proksimal kemik stoku yeterli olan hastalarda kısa saplı protezlerin klinik ve radyolojik olarak başarılı sonuçlar verdiđi gösterilmiştir.^[10,26]

Femur başı avasküler nekrozu (AVN), kısa saplı protezler için mutlak bir kontrendikasyon kabul edilmemektedir. Literatürde özellikle idiyopatik veya sınırlı tutulu-

mu olan AVN olgularında kısa saplı protezlerle başarılı sonuçlar elde edildiđi bildirilmiştir. Buna karşılık steroid kullanımı, alkol bağımlılığı veya organ transplantasyonu öyküsüne bađlı sekonder AVN olgularında kemik kalitesinde bozulma olabilmesi nedeniyle kısa saplı protez tercih ederken daha temkinli olmak gereklidir.^[27] Romatizmal hastalıklar ve enflamatuvar artritler, kısa saplı protez uygulamalarında göreceli kontrendikasyon olarak kabul edilebilir. Bu hasta grubunda kemik kalitesinin heterojen olması, osteopeninin sık görölməsi ve osseointegrasyon potansiyelinin azalabilmesi nedeniyle kısa saplı protezlerin ancak deneyimli merkezlerde ve dikkatli hasta seçimiyle uygulanması önerilmektedir.^[27]

İleri yaş ve obezite, kısa saplı protezlerin kullanımı için tek başına mutlak kontrendikasyon oluşturmaz. Güncel literatürde hastanın kimlik yaşından ziyade biyolojik yaş, kemik kalitesi ve proksimal femur morfolojisinin belirleyici olduđu vurgulanmaktadır. Hem metafiz hem de diyafer desteđi sağlayan bazı kısa saplı protez tasarımlarının, uygun hasta seçimi ile yaşlı hastalarda da güvenli şekilde kullanılabileceđi bildirilmiştir. Obezite tek başına kontrendikasyon olarak kabul edilmezken, ileri derecede obez hastalarda artan cerrahi zorluklar nedeniyle daha dikkatli olunması gerekmektedir.^[27]

Kalça displazisi ve proksimal femur deformiteleri olan hastalar, kısa saplı protez uygulamaları açısından en kritik hasta gruplarından birini oluşturmaktadır. Hafif displazi (Crowe tip I–II) olgularında kısa saplı protez uygulamaları uygun olabilirken; ileri derecede displazi (Crowe tip III–IV) olguları, belirgin anteverسیون artışı (>20°), artmış femur boyun-şaft (CCD) açısı (>140°) ve geçirilmiş femoral osteotomilerde kısa saplı protezlerin kullanımı genellikle kontrendike kabul edilmektedir.^[25,27]

İleri derecede osteoporoz, femur medüller kanalının belirgin şekilde genişlemesi ve metafizer kemik desteđinin yetersiz olduđu durumlar kısa saplı protezler için mutlak kontrendikasyonlar arasında yer almaktadır. Literatürde, osteoporotik hasta grubunda kısa saplı protezlerin bilinçli olarak daha az tercih edildiđi ve bu hastaların çoğunlukla konvansiyonel protezler ile tedavi edildiđi görölmektedir.^[25,28]

Seçilmiş hasta grubunda kısa saplı kalça protezlerinin, tek seansta bilateral TKA uygulamalarında da güvenli bir seçenek olabileceđine dair çalışmalar mevcuttur. Bilateral kısa saplı protez uygulanan hastalarda operasyon süresinin daha kısa ve kan kaybının daha az olduđu; majör tromboembolik komplikasyon, mortalite veya erken revizyon riskinde artış saptanmadığı bildirilmiştir.^[29] Benzer şekilde, tek seansta bilateral direkt anterior total kalça artroplastisi yapılan hastalarda kısa konik kama femoral stemler ile standart uzunlukta konik kama

stemlerin karşılaştırıldığı bir çalışmada, kısa saplı stemlerin kısa dönem takipte fonksiyonel ve radyografik sonuçlar açısından standart saplarla benzer sonuçlar sağladığı bildirilmiştir.^[30] Bu nedenle; sistemik durumu iyi, ciddi ek komorbiditesi bulunmayan ve perioperatif riskleri düşük hastalarda bilateral total kalça protezi uygulamalarında kısa saplı protezlerin kullanımını uygun bir seçenek olarak değerlendirilebilir.^[29,30]

Mevcut literatür ile birlikte değerlendirildiğinde kısa saplı protezlerin; genç, aktif, iyi kemik kalitesine sahip ve belirgin femoral deformitesi olmayan hastalarda ideal bir seçenek olduğu; buna karşılık ileri osteoporozu bulunan, ciddi femoral morfolojik bozukluğu olan ve sistemik riski yüksek hastalarda endikasyonun tekrar gözden geçirilmesi gerektiği söylenebilir. Hastanın kimlik yaşından ziyade biyolojik yaşı ve kemik kalitesinin esas alınması, kısa saplı total kalça protezlerinin başarısı açısından son derece önemlidir.^[10,26-28]

SONUÇ

Kısa saplı ve kemik koruyucu protezler, son yıllarda TKA'da giderek daha fazla tercih edilen bir seçenek hâline gelmiştir. Literatürde bildirilen klinik sonuçlar, uygun hasta seçimi ve doğru cerrahi teknik ile uygulandığında, kısa saplı protezlerin; fonksiyonel skorlar, hasta memnuniyeti ve sağkalım açısından konvansiyonel uzun saplı protezlerle benzer başarılarla ulaşabildiğini göstermektedir.^[12,26] Biyomekanik çalışmalardan elde edilen veriler, özellikle metafizer-fit ve kalkar-kılavuzlu kısa sap tasarımlarında yük aktarımının daha proksimale yönlendirilebildiğini, bunun da proksimal femurda stres kalkanını azaltarak kemik stokunun korunmasına katkı sağlayabileceğini düşündürmektedir.^[6,16,17] Bununla birlikte kısa saplı protez uygulaması her hasta için uygun değildir. İleri derecede osteoporozu olan hastalar, belirgin femoral deformitesi bulunan olgular ve cerrahi deneyimin sınırlı olduğu erken öğrenme eğrisi dönemleri; kısa saplı protez uygulamalarında komplikasyon riskini arttıracı klinik durumlar arasında yer almaktadır. Bu nedenle kısa saplı protez kullanımına karar vermeden önce endikasyon ve kontrendikasyonların dikkatle değerlendirilmesi büyük önem taşımaktadır.^[1,27] Komplikasyon profili değerlendirildiğinde; intraoperatif periprotetik femur kırıkları ve erken dönem çökme (sübsidans), kısa saplı protezlere özgü başlıca sorunlar arasında yer almakla birlikte cerrahın deneyimi arttıkça bu komplikasyonların belirgin şekilde azaldığı anlaşılmaktadır. Uyluk ağrısı ve dislokasyon gibi komplikasyonların ise uygun tasarım ve doğru cerrahi yaklaşımla oldukça düşük oranlarda seyrettiği görülmektedir.^[2,3,23] Tüm bu veriler birlikte değerlendirildiğinde; kısa saplı protezlerin, uygun hasta grubunda kullanıldığında hem biyomekanik hem de klinik açıdan güvenilir ve yüz güldü-

rücü bir seçenek olduğu söylenebilir. Ancak farklı kısa sap tasarımlarını doğrudan karşılaştıran daha uzun dönem takip sürelerine sahip ve yüksek düzey kanıt sağlayan çalışmalara ihtiyaç vardır.

KAYNAKLAR

1. Malhotra R, Gupta S, Gupta V, Manhas V. Risk factors and outcomes associated with intraoperative fractures during short-stem total hip arthroplasty for osteonecrosis of the femoral head. *Clinics in Orthopedic Surgery* 2022;14(1):41. [Crossref](#)
2. Stauss R, Becker NT, Savov P, Ettinger M, Seeber GH. Analysis of postoperative complication and revision rates and mid-to long-term implant survival in primary short-stem total hip arthroplasty. *Journal of Clinical Medicine* 2024;13(13):3779. [Crossref](#)
3. Rivera F, Comba LC, Bardelli A. Direct anterior approach hip arthroplasty: How to reduce complications-A 10-years single center experience and literature review. *World Journal of Orthopedics* 2022;13(4):388. [Crossref](#)
4. Vorimore C, Adamczyk A, Laboudie P, Ricard MA, Beaule PE, Grammatopoulos G. Mid to long-term survivorship of hip arthroplasty in patients 40 years and younger. *Orthopaedics & Traumatology: Surgery & Research* 2024;110(8):103978. [Crossref](#)
5. Chapot A, Zambelli P-Y, Merckaert SR. Functional and patient-related outcomes of total hip arthroplasty in patients younger than 20 years. *Arthroplasty Today* 2023;20:101100. [Crossref](#)
6. Yan SG, Weber P, Steinbrück A, Hua X, Jansson V, Schmidutz F. Periprosthetic bone remodelling of short-stem total hip arthroplasty: A systematic review. *International Orthopaedics* 2018;42(9):2077-86. [Crossref](#)
7. Lidder S, Epstein D, Scott G. A systematic review of short metaphyseal loading cementless stems in hip arthroplasty. *The Bone & Joint Journal* 2019;101(5):502-11. [Crossref](#)
8. Banerjee S, Pivec R, Issa K, Harwin SF, Mont MA, Khanuja HS. Outcomes of short stems in total hip arthroplasty. *Orthopedics* 2013;36(9):700-7. [Crossref](#)
9. Drosos GI, Touzopoulos P. Short stems in total hip replacement: Evidence on primary stability according to the stem type. *Hip International* 2019;29(2):118-27. [Crossref](#)
10. Falez F, Casella F, Papalia M. Current concepts, classification, and results in short stem hip arthroplasty. *Orthopedics* 2015;38(3):S6-S13. [Crossref](#)
11. Loppini M, Grappiolo G. Uncemented short stems in primary total hip arthroplasty. *EFORT Open Reviews* 2018;3(5):149-59. [Crossref](#)
12. Hochreiter J, Mattiassich G, Ortmaier R, Steinmair M, Anderl C. Femoral bone remodeling after short-stem total hip arthroplasty: A prospective densitometric study. *International Orthopaedics* 2020;44(4):753-9. [Crossref](#)
13. Werneburg F, Hertrich A, Dietz J, Wohlrab D, Gutteck N, Karl-Stefan D, et al. Clinically relevant differences in stress shielding between two short-stemmed femoral prostheses. *Archives of Orthopaedic and Trauma Surgery* 2025;145(1):365. [Crossref](#)

14. Kutzner KP. Calcar-guided short-stem total hip arthroplasty: Will it be the future standard? Review and perspectives. *World Journal of Orthopedics* 2021;12(8):534. [Crossref](#)
15. Girard J. What role for short stems in 2023? *Orthopaedics & Traumatology: Surgery & Research* 2024;110(1):103779. [Crossref](#)
16. Tatani I, Panagopoulos A, Diamantakos I, Sakellaropoulos G, Pantelakis S, Megas P. Comparison of two metaphyseal-fitting (short) femoral stems in primary total hip arthroplasty: Study protocol for a prospective randomized clinical trial with additional biomechanical testing and finite element analysis. *Trials* 2019;20(1):359. [Crossref](#)
17. Ferguson R, Broomfield J, Malak T, Palmer A, Whitwell D, Kendrick B, et al. Primary stability of a short bone-conserving femoral stem: A two-year randomized controlled trial using radiostereometric analysis. *The Bone & Joint Journal* 2018;100(9):1148-56. [Crossref](#)
18. Yan SG, Chevalier Y, Liu F, Hua X, Schreiner A, Jansson V, et al. Metaphyseal anchoring short stem hip arthroplasty provides a more physiological load transfer: A comparative finite element analysis study. *Journal of Orthopaedic Surgery and Research* 2020;15(1):498. [Crossref](#)
19. Kutzner KP, Donner S, Loweg L, Rehbein P, Dargel J, Drees P, et al. Mid-term results of a new-generation calcar-guided short stem in THA: Clinical and radiological 5-year follow-up of 216 cases. *Journal of Orthopaedics and Traumatology* 2019;20(1):31. [Crossref](#)
20. Giardina F, Castagnini F, Stea S, Bordini B, Montalti M, Toni A. Short stems versus conventional stems in cementless total hip arthroplasty: A long-term registry study. *The Journal of Arthroplasty* 2018;33(6):1794-9. [Crossref](#)
21. Wacha H, Domsel G, Herrmann E. Long-term follow-up of 1217 consecutive short-stem total hip arthroplasty (THA): A retrospective single-center experience. *European Journal of Trauma and Emergency Surgery* 2018;44(3):457-69. [Crossref](#)
22. Von Lewinski G, Floerkemeier T. 10-year experience with short stem total hip arthroplasty. *Orthopedics* 2015;38(3):S51-S6. [Crossref](#)
23. Schader JF, Thalmann C, Maier KS, Schiener T, Stoffel K, Frigg A. Prospective evaluation of clinical and radiographic 10-year results of Fitmore short-stem total hip arthroplasty. *Journal of Orthopaedic Surgery and Research* 2023;18(1):893. [Crossref](#)
24. Von Engelhardt LV, Breil-Wirth A, Kothny C, Seeger JB, Grasselli C, Jerosch J. Long-term results of an anatomically implanted hip arthroplasty with a short stem prosthesis (MiniHip™). *World Journal of Orthopedics* 2018;9(10):210. [Crossref](#)
25. Gustke K. Short stems for total hip arthroplasty: Initial experience with the Fitmore™ stem. *J Bone Joint Surg Br* 2012;94(11 Suppl A):47-51. [Crossref](#)
26. Sousa A, Vale J, Diniz S, Neves P, Ramos J, Coelho R. Comparison of short-stem versus conventional stem for hip arthroplasty in patients younger than 60 years: 7-14 years follow-up. *European Journal of Orthopaedic Surgery & Traumatology* 2022;32(4):693-700. [Crossref](#)
27. Ishaque BA. Short Stem for Total Hip Arthroplasty (THA) - Overview, Patient Selection and Perspectives by Using the Metha® Hip Stem System. *Orthopedic Research and Reviews* 2022;14:77-89. [Crossref](#)
28. Steinbrück A, Grimberg AW, Elliott J, Melsheimer O, Jansson V. Short versus conventional stem in cementless total hip arthroplasty: An evidence-based approach with registry data of mid-term survival. *Der Orthopäde* 2021;50(4):296-305. [Crossref](#)
29. Reinbacher P, Hecker A, Friesenbichler J, Smolle M, Leitner L, Klim S, et al. Simultaneous Bilateral Total Hip Arthroplasty with Straight-Stems and Short-Stems: Does the Short One Do a Better Job? *Journal of Clinical Medicine* 2023;12(3):1028. [Crossref](#)
30. Uçan V, Ezici V, Aliyev O, Uzer G, Tuncay İ, Yıldız F. Comparison of tapered-wedge short and standard-length femoral stems in single-stage bilateral direct anterior total hip arthroplasty. *Int Orthop* 2021;45(12):3119-27. [Crossref](#)