

# Tanıdan tedaviye dirsek çevresi tendinopatiler: Lateral-medial epikondilit, biceps-triseps tendinopatisi

## Elbow tendinopathies from diagnosis to treatment: Lateral-medial epicondylitis, biceps-triceps tendinopathy

Mehmet Fatih Güven<sup>1</sup>, Göker Utku Değer<sup>2</sup>

<sup>1</sup>İstanbul Üniversitesi-Cerrahpaşa Cerrahpaşa Tıp Fakültesi, Ortopedi ve Travmatoloji Ana Bilim Dalı, İstanbul

<sup>2</sup>Acıbadem Taksim Hastanesi, Ortopedi ve Travmatoloji Kliniği, İstanbul

Dirsek çevresi tendinopatiler; lateral epikondilit, medial epikondilit, distal biceps ve triseps tendon patolojilerini içeren hem sporcularda hem de genel popülasyonda sık görülen dirsekte ağrı ve fonksiyon kaybı nedenleridir. Tendinopati, akut enflamatuvar süreçten çok, yüklenmeye bağlı dejeneratif bir spektrum hastalığı olarak kabul edilmektedir. Dirsek çevresi tendinopatilerin oluşum mekanizmasında sıklıkla tekrarlayan kuvvetli kavramalar ve kavrama ile el bilek fleksiyon/ekstansiyon veya ön kol supinasyon/pronasyon hareketlerinin yapılması yer almaktadır. Tanıda fizik muayene en önemli basamak olup ultrason ve manyetik rezonans görüntüleme tanıya yardımcı önemli incelemelerdir. Tedavide aktivite modifikasyonu, anti-enflamatuvar ilaçlar, el bileği splinti, özel planlanan egzersizler, fizik tedavi uygulamaları ve enjeksiyonların hastalık evresine göre uygulanıp iyi sonuçlar verdiği görülmektedir. Kronik ve/veya tedaviye yanıtız olgularda perkütan iğneleme, açık veya artroskopik cerrahi tedavi yöntemlerinin başarılı sonuçlara sahip olduğu görülmektedir. Bu derlemenin amacı; dirsek çevresi tendinopatilerinin anatomi ve biyomekaniği, patofizyolojisi, klinik değerlendirmesi, görüntüleme bulguları ve güncel tedavi seçeneklerini özetlemektir.

**Anahtar sözcükler:** lateral epikondilit; medial epikondilit; distal biceps tendiniti; triseps tendinopatisi; trombosit zengin plazma; dirsek

Peri-elbow tendinopathies; including lateral epicondylitis, medial epicondylitis, and distal biceps and triceps tendon pathologies, are common causes of pain and functional impairment in both athletes and the general population. Tendinopathy is currently regarded as a degenerative spectrum disorder related to mechanical overuse rather than an acute inflammatory process. The mechanism underlying the development of peri-elbow tendinopathies frequently involves repetitive forceful gripping combined with wrist flexion/extension or forearm supination/pronation movements. Physical examination remains the most important step in diagnosis, while ultrasound and magnetic resonance imaging are valuable adjunctive diagnostic tools. Treatment strategies-including activity modification, anti-inflammatory medications, wrist splinting, specifically designed exercise programs, physical therapy modalities, and injection therapies-have been shown to yield favorable outcomes when applied according to the stage of the disease. In chronic and/or treatment-resistant cases, percutaneous needling as well as open or arthroscopic surgical techniques have demonstrated successful results. The aim of this review is to summarize the anatomy and biomechanics, pathophysiology, clinical evaluation, imaging findings, and current treatment options for peri-elbow tendinopathies.

**Key words:** lateral epicondylitis; medial epicondylitis; distal biceps tendinitis; triceps tendinopathy; platelet rich plasma; elbow

**D**irsek çevresi tendinopatiler; özellikle tekrarlayıcı kuvvetli kavrama gerektiren, kavramayla birlikte el bileği hareketleri ve ön kol pronasyon-supinasyon hareketleri gerektiren meslek grubu ve spor aktiviteleriyle uğraşan bireylerde sık görülmektedir.<sup>[1]</sup>

- Lateral epikondilit, toplumun yaklaşık %1-3'ünü etkileyen en sık formdur.<sup>[2,3]</sup>

- Medial epikondilit daha az görülmekle beraber özellikle atış hareketi gerektiren sporlarla uğraşan sporcularda ve kuvvet gerektiren ağır işlerde çalışan işçilerde daha sık görülmektedir.<sup>[4]</sup>
- Distal biceps ve triseps tendinopatileri daha nadir görülmekle birlikte, dikkatten kaçabilmekte ve gecikmiş olgular karşımıza gelebilmektedir.<sup>[5,6]</sup>

**İletişim / Contact:** Prof. Dr. Mehmet Fatih Güven • **E-posta / E-mail:** mfguven@yahoo.com

**ORCID ID:** Mehmet Fatih Güven, 0000-0003-2598-0503 • Göker Utku Değer, 0000-0002-5110-3339

**Geliş / Received:** 9 Mart 2026 • **Revizyon / Revised:** 14 Nisan 2026 • **Kabul / Accepted:** 15 Nisan 2026

Tendinopati patogenezi tek başına histolojik dejenerasyonla açıklanamaz; ağrı, fonksiyon kaybı ve yapısal değişiklikler arasındaki ilişki karmaşıktır. Cook ve ark.'nın 2009'da tanımladığı ve 2016'da güncellediği devamlılık modeli, tendonda oluşan reaktif, dejeneratif ve reaktif üzerine dejeneratif evreleri tanımlar ve tedavinin aktivite yönetimi ile evreye göre düzenlenmesini önerir.<sup>[7,8]</sup>

## ANATOMİ VE BİYOMEKANİK

Lateral epikondilitte başlıca etkilenen yapı ekstansör karpı radialis brevis tendonudur. Sıkışma ve çekme kuvvetlerinin birleşimiyle mikro yırtıklar ve kollajen düzensizliği gelişir.<sup>[2]</sup>

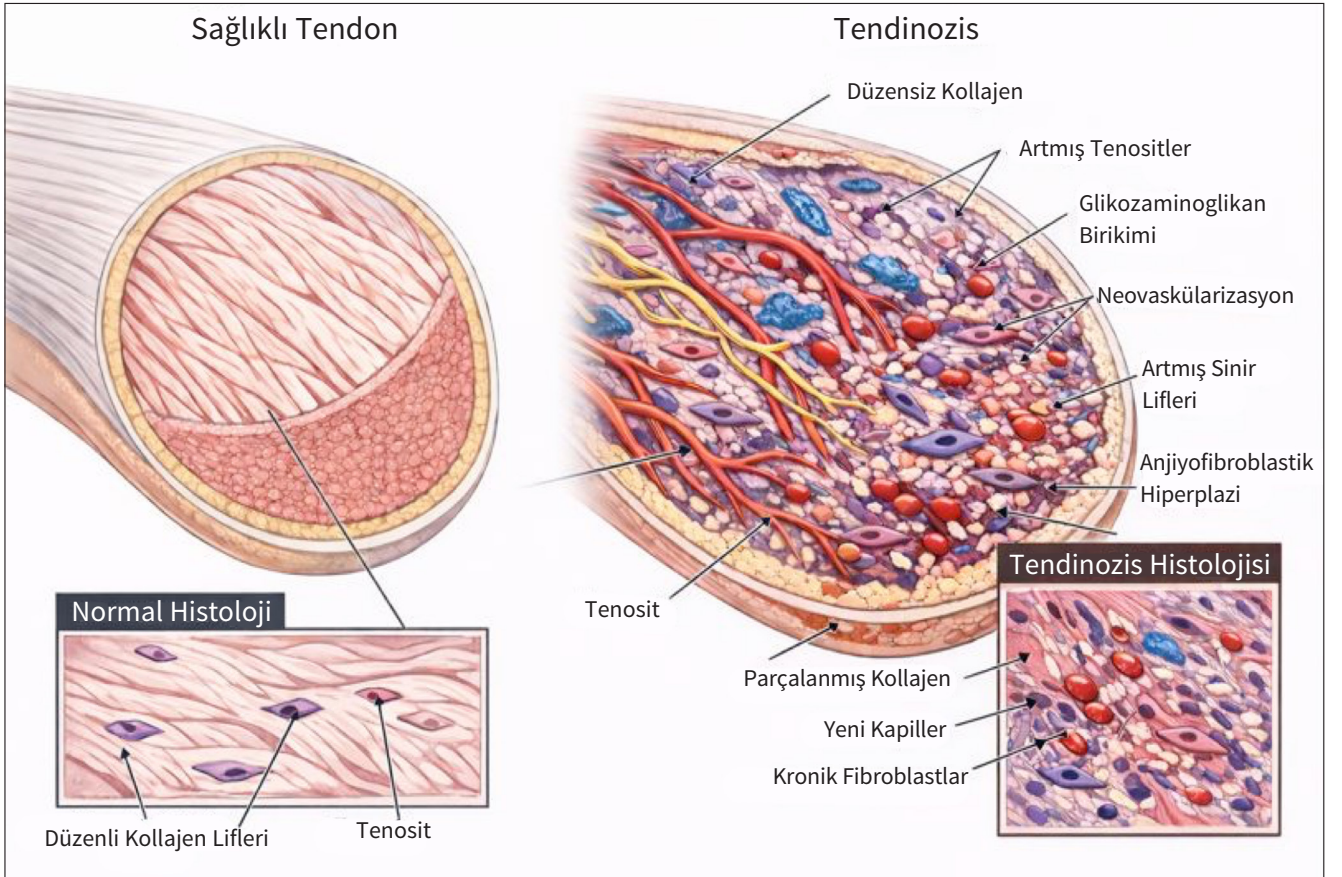
Medial epikondilitte fleksör-pronator grubun ortak tendonu (özellikle fleksör karpı radialis, pronator teres ve palmaris longus) etkilenir.<sup>[4]</sup>

Distal biceps tendonu radyal tüberküle, triseps tendonu ise olekranona yapışır, bu entezis bölgeleri özellikle ani eksantrik yüklenmelerde veya kronik mikrotravmada zayıflayarak tendon patolojilerini oluşturur.<sup>[5,6]</sup>

- Tekrarlayıcı kavrama ile el bilek ekstansiyonu → lateral epikondilit,
- Tekrarlayıcı kavrama + el bilek fleksiyonu ve ön kol pronasyonu → medial epikondilit,
- Ani eksantrik fleksiyon (özellikle supinasyon bileşeni ile) → distal biceps yaralanmalarını,
- İtme ve itme-çekme kombinasyonu → triseps entezopatısının başlıca oluşum mekanizmalarıdır.

## PATOFİZYOLOJİ

Tendinopatilerde klasik enflamasyon bulguları sınırlıdır; histolojik olarak kollajen liflerinde düzensizlik, tenosit artışı, glikozaminoglikan birikimi, neovaskülarizasyon ve sinir liflerinde artış görülür.<sup>[7,8]</sup> Tendinozis tam olarak anlaşılammıştır ancak enflamatuvar hücrelerin eksikliğiyle seyreden dejeneratif bir süreçtir. Uzun süreli tendon hasarından sonra, histolojik olarak artmış çok sayıda kronik fibroblast ve vasküler proliferasyon ile düzensiz kollajen (anjyofibroblastik hiperplazi) bulunur. Bu, yapısal yetersizliğe yol açar ve tendonun kısmi veya tamamen yırtılmasına neden olabilir (Şekil 1).



**Şekil 1.** Tendinopatilerde patofizyoloji. Görsel, tendinopatinin mevcut histopatolojik tanımlamasına göre yapay zekâ tarafından oluşturulmuştur.

### Devamlılık Modeline Göre

- **Reaktif tendinopati:** Akut yük artışına adaptif olarak kısa süreli kalınlaşma; geri dönüş potansiyeli yüksektir.
- **Dejeneratif tendinopati:** Uzun süreli yüklenme sonucu yapısal bozulma; geri dönüş kapasitesi sınırlıdır.
- **Reaktif üzerine dejeneratif:** Özellikle orta-ileri yaşta görülen, kronik zeminde akut alevlenmelerle giden klinik tablodur.

Son yıllarda, tendinopati ağrısında santral duyarlılık ve değişmiş ağrı işleme mekanizmalarının da rol oynadığı gösterilmiştir, olguların %30'unda nöropatik ağrıların görüldüğü bildirilmiştir.<sup>[9]</sup>

### KLİNİK DEĞERLENDİRME

#### Öykü

- Lokalize dirsek ağrısının yeri iyi değerlendirilmelidir, yakın anatomik yapılar bulunması nedeniyle ayırıcı tanıları iyi değerlendirilmelidir,
- Süre (akut <6 hafta, subakut 6-12 hafta, kronik >3 ay) tedavi kararında belirleyicidir,
- Meslek, spor faaliyetleri ve hobi öyküsü tekrarlayan hareketler hakkında fikir verir ve etkilenen kas-tendon grubunu anlamada yardımcı olacaktır,
- Sistemik hastalıklar (diyabet, romatolojik hastalıklar), sigara kullanımı, obezite, statin kullanımı gibi risk faktörlerinin değerlendirilmesi önemlidir.<sup>[10]</sup>

#### Fizik Muayene

- Öncelikle inspeksiyon ile başlayıp olası şişlik, kızarıklık, ciltte bozulma veya deformite varlığı gibi patolojiler ayırt edilmelidir gerekirse karşı taraf dirsekle kıyaslanmalıdır.

- Sonrasında palpasyon ve presyonla ağrının yeri net olarak lokalize edilmeli ve komşu yapıların etkilenip etkilenmediği ayırt edilmelidir.
- Son olarak tanıya spesifik testler ön tanıya göre uygulanarak tanıya gitmeye çalışılmalıdır.

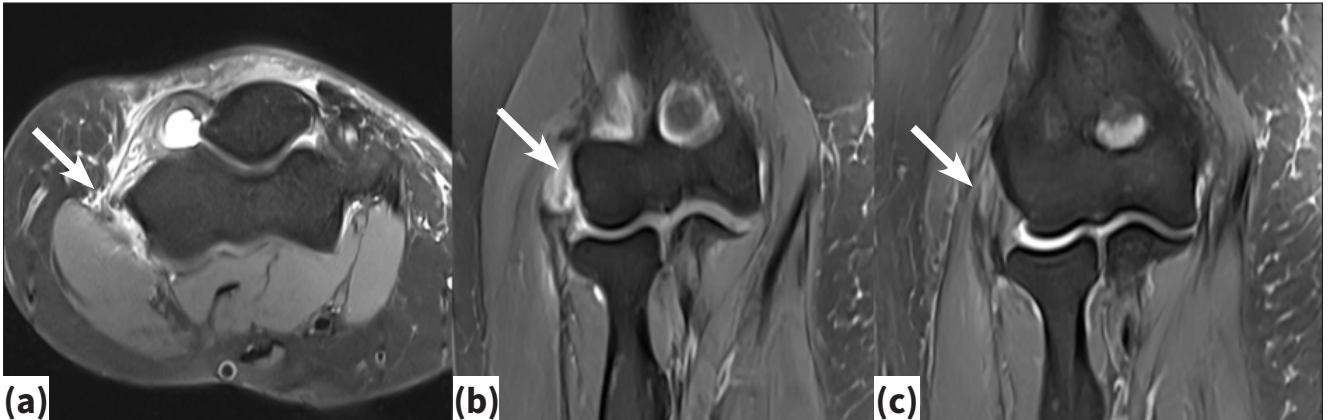### GÖRÜNTÜLEME YÖNTEMLERİ

Olguların büyük çoğunluğunda öykü ve fizik muayene ile tanı konulabiliyor olsa da, kronik olgularda ve ayırıcı tanıları dışlamak için görüntüleme yöntemleri kullanılmaktadır.

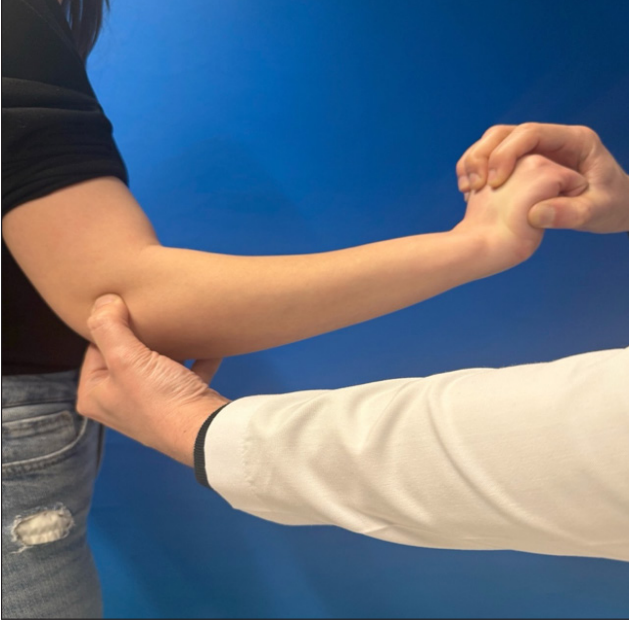- **Direkt grafi:** Tanıyı destekleyen entezofitlerin görülmesinde yardımcı olabilir. Ayırıcı tanıda bulunan kalsifikasyon, osteofit, artrit, eklem içi yabancı cisim gibi patolojilerin dışlanması için daha sık kullanılır.
- **Ultrasonografi (USG):** Tendon kalınlaşması, hipoekoik alanlar, neovaskülarizasyon (Doppler) ve entezofitleri gösterir. Maliyet etkin, dinamik değerlendirme olanağı sağlar. Klinik tecrübe gerektirir.<sup>[11]</sup>
- **Manyetik Rezonans Görüntüleme (MRG):** Epikondilitlerde kronik veya refrakter olgularda tedavi planlamasında kullanılmaktadır, parsiyel tendon yırtıklarının ve kemik ödeminin gösterilmesinde değerlidir (Şekil 2). Özellikle distal biceps ve triceps patolojilerinde, parsiyel yırtıkların ve eşlik eden entezopati/kemik ödeminin değerlendirilmesinde altın standarttır.<sup>[5,6]</sup>

### LATERAL EPİKONDİLİT

Otuz beş-55 yaş aralığında pik yapar ve genellikle dominant kolda görülür. Çoğu olguda 6-12 ay içerisinde kendiliğinden düzelme eğilimi olmakla birlikte, bir grupta semptomlar kronikleşir ve fonksiyon kaybı gelişir.<sup>[2,3]</sup>



**Şekil 2.a-c.** Konservatif tedaviye refrakter lateral epikondilit MRG'leri. Aksiyel kesitte şiddetli ödem (a), koronal kesitte parsiyel yırtık görüntüsü (b), ortak ekstansör tendonda kalınlaşma (c) (beyaz ok).



Şekil 3. Cozen testi gösterimi.

Tenis oyuncularının yarıya yakınında görülmektedir. Ayrıca ev hanımlarında, ağır yük taşıyan ve tekrarlayan kavrama kuvveti uygulayan meslek gruplarında sıklıkla görülmektedir.

Muayenede; lateral epikondilde hassasiyet ve presyonla ağrı, dirsek ekstansiyonda, ön kol pronasyondayken dirençli el bilek ekstansiyonunda ağrı oluşması, orta parmak ekstansiyonu ile ekstansör digitorum communis çevresinde ağrı ve kavrama gücünde azalma tipiktir (Cozen testi, Şekil 3).<sup>[2]</sup>

### Konservatif Tedavi

Ani yük artışlarının azaltılması, kavrama tekniğinin düzeltilmesi ve ergonomik düzenlemeler, güncel kılavuzların temelini oluşturur.<sup>[2]</sup> El bileği ateli kullanımı kuvvetli kavramanın önlenmesi ve el bileği hareketlerinin azaltılması için sıklıkla tercih edilir. Soğuk uygulama ve steroid olmayan antienflamatuvar ilaçlar (NSAİİ) başlangıç tedavisinde sıklıkla tercih edilmektedir.

### Egzersiz tedavisi

- Tendinopatilerde egzersiz tedavisinin güvenli ve genel olarak faydalı olduğu, çoğu zaman başka tedavilerle kombine edildiğinde daha etkili olabileceği gösterilmiştir. İlk olarak kas boyunu uzatmak için uygulanan germe egzersizleri ile başlanılır.
- Eksantrik ve/veya ağır yavaş direnç antrenmanları, başta lateral epikondilit olmak üzere birçok tendinopatide etkin bulunmuştur.<sup>[13]</sup>

- Coombes ve ark. manuel terapi ve egzersiz kombinasyonu ile ağrı ve fonksiyonel sonuçlarda anlamlı düzelme olduğunu göstermiştir.<sup>[2]</sup>
- Servikal ve üst torakal omurga manuel tedavisinin, uzak noktalarda hiperaljeziyi azalttığı da bildirilmiştir.

### Fizik tedavi uygulamaları

- Ters yöne kuvvet uygulanan bandajlar (kinezyo bantlama) kısa dönemde ağrıyı azaltabilir ancak uzun dönem üstünlüğü tartışmalıdır.
- Ekstra korporeyal şok dalga tedavisinin (EKŞDT) plasebo veya diğer tedavilere göre belirgin klinik üstünlüğü olmadığı bildirilmiştir.<sup>[14]</sup>
- Buna karşın, EKŞDT'nin belirli protokollerde ağrı üzerine anlamlı ancak klinik olarak sınırlı katkı sağlayabileceğini bildiren çalışmalar mevcuttur.<sup>[15,16]</sup>

### Enjeksiyon tedavileri

#### Kortikosteroid enjeksiyonlar

- Kısa dönemde (4-6 hafta) ağrıyı hızlı bir şekilde azaltırken, orta-uzun dönemde (6-12 ay) plasebo veya fizyoterapiye göre üstün olmadığı bildirilmiştir.<sup>[17,18]</sup>

#### Trombositten zengin plazma (TZP) ve diğer biyolojik ajanlar

Son yıllarda lateral epikondilite TZP kullanımı hızla artmıştır.

- Çeşitli randomize kontrollü ve kohort çalışmalarında, TZP enjeksiyonlarının uzun dönem ( $\geq 6-12$  ay) ağrı ve fonksiyon açısından kortikosteroidden daha üstün olduğu gösterilmiştir.<sup>[19,20,21]</sup>
- Dirsek patolojilerinde özellikle kronik lateral epikondilite umut verici sonuçlara sahip olduğu ancak protokollerin birbirinden çok farklılıklar içerdiği görülmektedir.<sup>[22]</sup>
- Uzun dönem sonuçlarda kortikosteroidden daha iyi olduğu görülmektedir ancak tek enjeksiyon sonrası plaseboya göre belirgin üstünlüğü her zaman gösterilememiştir.<sup>[23,24]</sup>

### Cerrahi Tedavi

Cerrahi, en az 6-12 ay konservatif tedavi görmüş olan ancak semptomları devam eden hastalar için düşünülmelidir.<sup>[2]</sup>

Cerrahi tedavide perkütan iğneleme, açık veya artroskopik cerrahi yöntemler uygulanabilir. Artroskopik tedavi

minimal invaziv olması ve erken fonksiyon kazanımı sağlaması ile öne çıkmaktadır ancak tecrübe azlığında komplikasyon oranlarının yükselmesi ve maliyet dikkat edilmesi gereken negatif faktörler olarak dikkat çekmektedir. Açık, perkütan ve artroskopik teknikler arasında uzun dönem klinik sonuçlar açısından anlamlı fark olmadığı, tüm tekniklerle yüksek memnuniyet ve fonksiyonel düzelme sağlandığı gösterilmiştir.<sup>[25,26]</sup>

## MEDIAL EPİKONDİLİT

Lateral epikondilite göre daha az görülmektedir. Ancak özellikle atış hareketi gerektiren sporlarla ilgilenen sporcularda, marangozluk ve tesisatçılık gibi tekrarlayan bilek fleksiyonu ve pronasyonu yapan mesleklerde önemli morbidite nedenidir.<sup>[4]</sup>

Tekrarlayıcı el bilek fleksiyonu ve pronasyon, medial epikondilde fleksör-pronator tendon kompleksinde mikroyırtıklara ve dejenerasyona yol açar. Ulnar sinir sıkışması ve kollateral ligaman patolojileri sıklıkla eşlik eder ve ayırıcı tanıda mutlaka değerlendirilmelidir.<sup>[4,11]</sup>

Muayenede; medial epikondilde noktasal hassasiyet ve presyonla ağrı, el bileği fleksiyon/pronasyona karşı dirençte ağrı, ulnar sinir irritasyonu (tinel pozitifliği, ulnar sinir duyu alanında uyuşukluk, ağrı gibi değişiklikler) görülebilir. Ulnar sinir ve kollateral ligaman ilişkili patolojilerin ayırıcı tanısı yapılmalıdır.<sup>[4,11]</sup>

Ultrasonografi ve MRG tanıda yardımcı olabilecek önemli görüntüleme yöntemleridir. Medial epikondilit gösterilir ve ulnar sinir, ulnar kollateral ligaman lezyonları ve osteofitler gibi ayırıcı tanıda yer alan patolojileri dışlamada yardımcı olabilir.<sup>[11]</sup>

## Tedavi

Konservatif yaklaşım lateral epikondilite benzerdir:

- Aktivite modifikasyonu, antienflamatuvar ilaçlar, el bilek splinti, kas boyunu uzatmak için esnetme, eksantrik ve ağır yavaş direnç egzersizleri başlıca uygulanan tedavi yöntemleridir.

Trombositten zengin plazma ve kortikosteroid enjeksiyonlarına dair veri daha sınırlıdır; küçük seriler, kronik vakalarda ağrı ve fonksiyon üzerine olumlu etkiler sağlayabileceğini, kortikosteroidin ise lateral epikondilite olduğu gibi kısa dönemle sınırlı bir yarar sağladığını göstermektedir.<sup>[22]</sup>

Cerrahi olarak; fleksör-pronator debridmanı ve kısmi tenotomi, ulnar kollateral ligamanın korunmasına özen gösterilerek uygulanır. Son dönemde yayımlanan çalış-

malar, kronik olgularda cerrahi tedavi başarısının yüksek olduğunu, ancak hasta seçiminde konservatif tedavinin süresi ve eşlik eden patolojilerin dikkatle değerlendirilmesi gerektiğini vurgulamaktadır.<sup>[27,28]</sup>

## DİSTAL BİSEPS TENDİNOPATİSİ

Distal biceps patolojileri; tendinopati, parsiyel yırtık ve komplet rüptür spektrumunu içerir. Son dönemde yapılan distal biceps tendinopatisi prevalans çalışmalarında, semptomatik ve asemptomatik olgular MRG ile incelendiğinde bu lezyonların beklenenden daha sık olabileceği gösterilmiştir.<sup>[6]</sup>

- Distal biceps tendinopatisi genellikle orta yaş erkeklerde, dominant kolda, tekrarlayıcı supinasyon/fleksiyon yüklenmesi ile ilişkilidir.<sup>[5]</sup>
- Ön kol supinasyonuna ve dirsek fleksiyonuna karşı dirençle dirsek ön bölümde ağrı oluşur bazen krepitasyon alınabilir. Radyal tüberkül ve lasertus fibrozusta presyonla ağrı oluşabilir.
- Çoğu olgu konservatif tedaviye yanıt verir; istirahat, aktivite ve ağırlık modifikasyonu, eksantrik egzersiz ve gerektiğinde lokal enjeksiyonlar kullanılabilir.
- Parsiyel rüptür veya belirgin fonksiyon kaybı olan olgularda cerrahi debridman ve yeniden fiksasyon tekniklerinin başarıyla uygulanabildiği gösterilmiştir.<sup>[5,6]</sup>

## TRİSEPS TENDİNOPATİSİ

Triceps tendinopatisi/entezopatisi, genel popülasyonda nadir ancak halterciler ve atış hareketi içeren sporlarla uğraşan sporcularda daha sık görülür.<sup>[12]</sup>

- Klinik değerlendirmede olekranon üzerinde hassasiyet, dirsek ekstansiyonuna karşı ağrı ve/veya güçsüzlük, bazen palpe edilebilen entezofitlerle birlikte seyreden kronik ağrı söz konusudur.
- Olekranon çevresinde ağrı ve hassasiyet, dirsek ekstansiyonuna karşı güç kaybı fizik muayenede dikkat çekmektedir.<sup>[5,6,12]</sup>
- Ultrasonografi, parsiyel yırtıkları ve entezofitleri göstermede oldukça değerlidir; MRG ise tam rüptür ve eşlik eden intraartiküler patolojileri ortaya koyar.<sup>[12]</sup>
- Konservatif tedavide yük yönetimi ve aktivite modifikasyonu, eksantrik ve ağır yavaş direnç egzersizleri, EKŞDT ve biyolojik enjeksiyonlar kullanılabilir. Cerrahi tedavi ise genellikle rüptür sonrası gündeme gelmektedir.

**Tablo 1.** Başlıca dirsek çevresi tendinopatilerin karşılaştırılması

Özellik	Lateral Epikondilit	Medial Epikondilit	Distal Biceps Tendinopatisi	Triseps/Olekranon Entezopatisi
Yaş	35-55	35-55	40-60	30-60
Ağrı lokalizasyonu	Lateral epikondil	Medial epikondil	Ön dirsek	Olekranon
Başlıca risk faktörleri	Kavrama + ekstansiyon	Kavrama + fleksiyon/ pron.	Ani eksenrik fleks/supin.	İtme/itme-çekme, itme sporları
Sık eşlik eden patolojiler	Radyal tünel, servikal sorunlar	Ulnar nöropati, UKL lezyonu	Bicipitoradial bursit, parsiyel yırtık	Olekranon bursiti, parsiyel yırtık
İlk basamak tedavi	Yük düzenlemesi + egzersiz	Yük düzenlemesi + egzersiz	Yük düzenlemesi + egzersiz	Yük düzenlemesi + egzersiz

UKL: Ulnar kollateral ligament.

## TEDAVİ MODALİTELERİNİN KARŞILAŞTIRILMASI VE REHABİLİTASYON

Dirsek tendinopatileri özelinde yüksek kaliteli randomize kontrollü çalışma sayısı sınırlı olmakla birlikte, genel olarak bakıldığında tendinopati literatürü bazı ortak ilkeleri desteklemektedir (Tablo 1).

### 1. Yük yönetimi ve egzersiz temel tedavi olmalıdır.

- Aktivite kısıtlaması/modifikasyonu, el bileği veya dirsek splintleri, soğuk uygulama ve NSAİİ kullanımı birinci basamak tedavi yöntemidir.
- Tendinopatilerde egzersiz tedavisinin güvenli ve etkin olduğu, direnç temelli programların ve germe egzersizlerinin özellikle öne çıktığı bildirilmiştir.<sup>[13]</sup>

### 2. Enjeksiyonlar (TZP, kortikosteroid, proloterapi) yardımcı tedavilerdir.

- Kortikosteroid hızlı, ancak geçici rahatlama sağlar.
- Trombositten zengin plazma daha geç başlayan fakat daha kalıcı fayda potansiyeli taşır.<sup>[19,20,22,24]</sup>

### 3. Ekstra korporeyal şok dalga tedavisinin rolü, lateral epikondilit özelinde tartışmalıdır.

- Bazı meta-analizler anlamlı klinik fayda göstermemiş,<sup>[14]</sup>
- Diğerleri belirli protokollerde ağrı üzerine orta düzeyde yarar bildirmektedir.<sup>[15,16,29]</sup>

### 4. Cerrahi tedavi, seçilmiş vakalarda ve konservatif tedaviye dirençli olgularda uygulanmalıdır.

- Cerrahi sonuçlar genellikle iyi olmakla birlikte, standartlaşmış protokollere ve uzun dönem sonuçlara ihtiyaç vardır.<sup>[27,28]</sup>

Dirsek çevresi tendinopatiler, farklı anatomik bölgeleri etkilese de patofizyolojik olarak yüklenmeye bağlı, çeşitlilik ile seyreden hastalıklardır. Güncel bilgiler, yük yönetimi ve kişiye özgü egzersizin temel tedavi olduğunu, TZP gibi biyolojik ajanların seçilmiş kronik olgularda

kortikosteroidlere göre daha kalıcı fayda sağlayabileceğini, EKŞDT ve diğer fiziksel ajanların ise daha sınırlı ve heterojen kanıta sahip olduğunu göstermektedir. Cerrahi tedavi, dikkatle seçilmiş, konservatif tedaviye dirençli olgular için etkili bir seçenek olmaya devam etmektedir.

Klinik karar verirken tendonun devamlılık içindeki evresi, hastanın fonksiyonel gereksinimleri, beklentileri ve eşlik eden psikososyal faktörler mutlaka göz önünde bulundurulmalı, gelecekteki araştırmaların bu bileşenleri daha iyi tanımlaması beklenmektedir.

## KAYNAKLAR

1. Vinolo-Gil MJ, García-Campanario I, Estebanez-Pérez MJ, Rodríguez-Huguet M, Linares-Gago M, Martín-Vega FJ. Lateral and Medial Elbow Tendinopathy and Previous Injuries to Adjacent Joints: A Multicenter Observational Study. *Healthc (Basel, Switzerland)* 2024;12. [Crossref](#)
2. Coombes BK, Bisset L, Vicenzino B. Management of lateral elbow tendinopathy: One size does not fit all. *J Orthop Sports Phys Ther* 2015;45:938-49. [Crossref](#)
3. Smidt N, Van Der Windt DAWM. Tennis elbow in primary care. *BMJ* 2006;333:927-8. [Crossref](#)
4. Barco R, Antuña SA. Medial elbow pain. *EFORT Open Rev* 2017;2:362-71. [Crossref](#)
5. Alentorn-Geli E, Assenmacher AT, Sánchez-Sotelo J. Distal biceps tendon injuries: A clinically relevant current concepts review. *EFORT Open Rev* 2017;1:316-24. [Crossref](#)
6. Tuik CK, Cross RE, Hoftiezer YAJ, Raasveld F V., Van Den Bekerom MPJ, Chen NC. Tendinopathy of the distal biceps tendon is a common incidental finding on magnetic resonance imaging of the elbow. *Arch Bone Jt Surg* 2024;12:706-12.
7. Cook JL, Purdam CR. Is tendon pathology a continuum? A pathology model to explain the clinical presentation of load-induced tendinopathy. *Br J Sports Med* 2009;43:409-16. [Crossref](#)
8. Cook JL, Rio E, Purdam CR, Docking SI. Revisiting the continuum model of tendon pathology: What is its merit in clinical practice and research? *Br J Sports Med* 2016;50:1187-91. [Crossref](#)

9. Jayaseelan D, Post A, Sault J, Mischke J. Methodological variation among studies evaluating pain processing in tendinopathy: A scoping review. *J Clin Med* 2024;13. [Crossref](#)
10. Shiri R, Viikari-Juntura E, Varonen H, Heliövaara M. Prevalence and determinants of lateral and medial epicondylitis: A population study. *Am J Epidemiol* 2006;164:1065-74. [Crossref](#)
11. Cho MJ, Chai JW, Kim DH, Kim HJ, Seo J. Ultrasonographic differential diagnosis of medial elbow pain. *Ultrason (Seoul, Korea)* 2024;43:299-313. [Crossref](#)
12. Manske RC, Wolfe C, Page P, Voight M. Diagnostic musculoskeletal ultrasound in the evaluation of the triceps tendon. *Int J Sports Phys Ther* 2025;20:911-7. [Crossref](#)
13. Cooper K, Alexander L, Brandie D, Brown VT, Greig L, Harrison I, et al. Exercise therapy for tendinopathy: A mixed-methods evidence synthesis exploring feasibility, acceptability and effectiveness. *Health Technol Assess* 2023;27:1-389. [Crossref](#)
14. Karanasios S, Tsamasiotis GK, Michopoulos K, Sakellari V, Gioftsos G. Clinical effectiveness of shockwave therapy in lateral elbow tendinopathy: Systematic review and meta-analysis. *Clin Rehabil* 2021;35:1383-98. [Crossref](#)
15. Pellegrino R, Di Iorio A, Filoni S, Mondardini P, Paolucci T, Sparvieri E, et al. Radial or focal extracorporeal shock wave therapy in lateral elbow tendinopathy: A real-life retrospective study. *Int J Environ Res Public Health* 2023;20. [Crossref](#)
16. Perveen W, Anwar S, Hashmi R, Ali MA, Raza A, Ilyas U, et al. Effects of extracorporeal shockwave therapy versus ultrasonic therapy and deep friction massage in the management of lateral epicondylitis: A randomized clinical trial. *Sci Rep* 2024;14. [Crossref](#)
17. Coombes BK, Bisset L, Brooks P, Khan A, Vicenzino B. Effect of corticosteroid injection, physiotherapy, or both on clinical outcomes in patients with unilateral lateral epicondylalgia: A randomized controlled trial. *JAMA* 2013;309:461-9. [Crossref](#)
18. Coombes BK, Bisset L, Vicenzino B. Efficacy and safety of corticosteroid injections and other injections for management of tendinopathy: A systematic review of randomised controlled trials. *Lancet (London, England)* 2010;376:1751-67. [Crossref](#)
19. H M N, R M, Salwan A. A Comparative study of the efficacy of platelet-rich plasma (PRP) vs. other conservative treatments for lateral epicondylitis. *Cureus* 2024;16(10):e70590. [Crossref](#)
20. Alzahrani OH, Alenezi G, Alsagri M, Alzahrani OH, Alhussain S, Alfayyadh JM, et al. Efficacy of platelet-rich plasma injection in the management of lateral epicondylitis: A retrospective assessment. *Cureus* 2025;17. [Crossref](#)
21. Lebiedziński R, Synder M, Buchcic P, Polguy M, Grzegorzewski A, Sibiński M. A randomized study of autologous conditioned plasma and steroid injections in the treatment of lateral epicondylitis. *Int Orthop* 2015;39:2199-203. [Crossref](#)
22. Kwapisz A, Prabhakar S, Compagnoni R, Sibilska A, Randelli P. Platelet-rich plasma for elbow pathologies: A descriptive review of current literature. *Curr Rev Musculoskelet Med* 2018;11:598-606. [Crossref](#)
23. Xu Y, Li T, Wang L, Yao L, Li J, Tang X. Platelet-rich plasma has better results for long-term functional improvement and pain relief for lateral epicondylitis: A systematic review and meta-analysis of randomized controlled trials. *Am J Sports Med* 2024;52:2646-56. [Crossref](#)
24. Dejneq M, Królikowska A, Kowal M, Reichert P. Comparative efficacy of platelet-rich plasma, corticosteroid, hyaluronic acid, and placebo (Saline) injections in patients with lateral elbow tendinopathy: A randomized controlled trial. *J Clin Med* 2025;14. [Crossref](#)
25. Tang B, Fan C, He Y. Open and arthroscopic debridement for lateral epicondylitis: A systematic review and meta-analysis based on comparative studies. *Eur J Med Res* 2025;30. [Crossref](#)
26. Kholinne E, Singjie LC, Anastasia M, Liu F, Anestessia IJ, Kwak JM, et al. Comparison of clinical outcomes after different surgical approaches for lateral epicondylitis: A systematic review and meta-analysis. *Orthop J Sport Med* 2024;12. [Crossref](#)
27. Barakat A, Jha G, Raval P, Abourisha E, Divall P, Singh HP, et al. Systematic review of surgical techniques for medial epicondylitis: Evaluating the impact of preoperative injections and concomitant ulnar neuritis on postoperative outcomes. *Ann R Coll Surg Engl* 2025;107:457-68. [Crossref](#)
28. Otoshi K, Kato K, Kaga T. Surgical management for refractory medial epicondylitis based on the anatomical characteristics of flexor pronator origin: Surgical results of 8 cases and review of the literature. *JSES Rev Reports Tech* 2023;4:70-4. [Crossref](#)
29. Stasinopoulos D. Issues related to the effectiveness of extracorporeal shock wave therapy for the management of lateral elbow tendinopathy. *J Clin Med* 2022;11. [Crossref](#)