TOTBİD Dergisi 2025;24:84-89
Derleme / Review
https://doi.org/10.5578/totbid.dergisi.2025.14

Medial gastroknemius kas flebi

Medial gastrocnemius muscle flap

Kaya Turan[1,2]

[1]İstinye Üniversitesi Tıp Fakültesi, Ortopedi ve Travmatoloji Ana Bilim Dalı, İstanbul
[2]İstinye Üniversitesi Bahçeşehir Liv Hastanesi, Ortopedi ve Travmatoloji Kliniği, İstanbul

Medial gastroknemius kas flebi, diz ve bacak çevresindeki yumuşak doku defektlerini tedavi etmek için ekstremite rekonstrüksiyonunda yaygın olarak kullanılan çok yönlü bir cerrahi tekniktir. Medial gastroknemius kas flebi muhtemelen bacak ve diz çevresi yumuşak doku örtümü için en kullanışlı fleptir. Kaldırma tekniği kolaydır ve vaskülarizasyonu güvenilirdir. Bu flep, enfekte total diz protezlerini takiben yaraların kapatılması, diz çevresi yumuşak doku defektlerinin rekonstrüksiyonunda, diz çevresindeki travma, tümörler ve enfeksiyonların neden olduğu defektler gibi çeşitli durumlarda kullanılabilir. Medial gastroknemius kas flebi, revizyon diz artroplastisindeki defektlerde daha güvenli yumuşak doku kaplaması sağlar. Ek olarak, daha geniş defektlerin rekonstrüksiyonu için gastroknemiusun hemi-soleus kasıyla kombine transferi gibi modifikasyonlar tanımlanmıştır. Yüksek etkinliğine rağmen, medial gastroknemius kas flebi, donör bölge morbiditesi ve yüksek hacmi nedeniyle birtakım sorunlar oluşturabilir ve sıklıkla deri grefti gibi ek prosedürler gerektirir. Medial gastroknemius kas flebi yaygın olarak kullanılmakla birlikte, uzunluk ve distal hacminin az olmasından dolayı, diz proksimali veya laterali için alternatif yaklaşımlar gerektirebilir. Genel olarak medial gastroknemius kas flebi, ortoplastik prosedürlerde yumuşak doku örtümü için güvenilir bir seçim olmaya devam etmektedir ve devam eden araştırmalar, kullanımını ve sonuçlarını optimize etmeye odaklanmaktadır.

Anahtar sözcükler: gastroknemius flep; medial baş; rekonstrüksiyon

The medial gastrocnemius muscle flap is a versatile surgical technique widely used in for limb reconstruction to treat soft tissue defects around the knee and leg. Medial gastrocnemius muscle flap is arguably the most useful flap for soft tissue coverage of the leg and knee. The harvesting technique is straightforward, does not require microsurgery and its vascularization pattern is reliable. This flap can be utilized in various conditions, such as wound closure following infected total knee prostheses, reconstruction of soft tissue defects around the knee, and defects caused by trauma, tumors, and infections in the knee area. The medial gastrocnemius muscle flap provides safer soft tissue coverage for defects in revision knee arthroplasty. Additionally, modifications such as combined transfer with the hemi-soleus muscle have been described for reconstructing larger defects. Despite its high efficacy, the medial gastrocnemius muscle flap can present certain challenges due to donor site morbidity and its high volume, often requiring additional procedures such as skin grafting. While the medial gastrocnemius muscle flap is commonly used, its limited length and distal volume may necessitate alternative approaches for the proximal or lateral knee. Overall, medial gastrocnemius muscle flap remains a reliable choice for soft tissue coverage in orthoplastic procedures, and ongoing research focuses on optimizing its use and outcomes.

Key words: gastrocnemius flap; medial head; reconstruction

Genel Bilgiler

Medial gastroknemius kas flebi (MGKF), özellikle alt ekstremite bölgesinde yumuşak doku rekonstrüksiyonu için iyi bilinen ve çok yönlü bir fleptir. İlk olarak 1978'de tanımlanan bu flep, diz ve bacak defektlerinden ağız içi, baş ve boyun rekonstrüksiyonlarına kadar çeşitli rekonstrüktif ihtiyaçları karşılamak için yıllar içinde gelişmiştir.[1] Flep kaldırılması açısından güvenilirliği ve basitliği proksimal bacak defektleriyle uğraşan cerrahlar için bu flebi tercih edilen bir seçenek hâline getirmektedir.[2] Ayrıca, MGKF'nin, malign kemik tümörleri için uzuv koruyucu cerrahilerde de etkinliği gösterilmiştir ve tümör ameliyatları sırasında da hızlı ve güvenli defekt kapanmasını sağlayabilmektedir.[3]

Diz çevresinde geniş yumuşak doku defektleriyle karşılaşıldığı durumlarda, daha iyi örtünüm elde etmek için MGKF, hemisoleus flebi gibi diğer kas flepleriyle birleştirilerek de kullanılmıştır.[4] Bu kombinasyon stratejisi, karmaşık rekonstrüktif senaryolarda MGKF'nin çok yönlülüğü ve uyarlanabilirliği sayesinde, geniş alt ekstremite defekt-

İletişim / ***Contact:*** Doç. Dr. Kaya Turan • **E-posta** / ***E-mail:*** drkayaturan@gmail.com
ORCID iD: Kaya Turan, 0000-0002-0547-995X
Geliş / ***Received:*** 18 Kasım 2024 • **Revizyon** / ***Revised:*** 12 Aralık 2024 • **Kabul** / ***Accepted:*** 15 Aralık 2024

lerinin rekonstrüksiyonunda başarılı sonuçlar bildirilmiştir.[5] Ek olarak, total diz artroplastisini takiben periprostetik enfeksiyon vakalarında kullanılmış ve diz bölgesindeki yumuşak doku defektleri için etkin ve dayanıklı bir yumuşak doku örtünümü sağlandığı gösterilmiştir.[6]

Medial gastroknemius kas flebinin vasküler beslenmesi ve kas yapısı gibi anatomik özellikleri, yumuşak doku rekonstrüksiyonundaki etkinliğine katkıda bulunur. Flebin diğer kas fleplerine kıyasla geniş örtünüm alanı sağlaması, özellikle MGKF'yi diz ve proksimal tibia bölgelerindeki defektler için değerli bir seçenek hâline getirir.[7]

Dolaşım Özellikleri

Gastroknemius kasının hem medial hem de lateral başı, popliteal arterden çıkan ve motor sinirlerin de eşlik ettiği sural arterler tarafından beslenir (Şekil 1). Her iki baş da kendi nörovasküler pedikülü üzerinde ayrı ayrı kaldırılarabilir. Vasküler yapılanması, Mathes ve Nahai sınıflandırmasına göre tip I'dir.[8]

Endikasyonları

Medial baş, lateralden daha sık kullanılır. Medial başın kaslı gövdesi daha uzundur ve transferin dönme arkı, tibianın proksimal üçte birinin ve dizin ön ve medial yüzünün kolayca kapatılmasına olanak sağlar.

Flep dönme arkını arttırmak için bazı yararlı teknikler vardır. Bunlar; kasın derin yüzünde yer alan aponevroza çoklu enine kesi (*piecrusting*) yapılması ve bir diğeri ise proksimal tendinöz kısmın kaldırılmasıdır. Bu iki yöntemle, bacağın proksimal ve orta üçte birlik kısmının birleştiği yere kadar distal kapama alanının arttırılması mümkün olur.

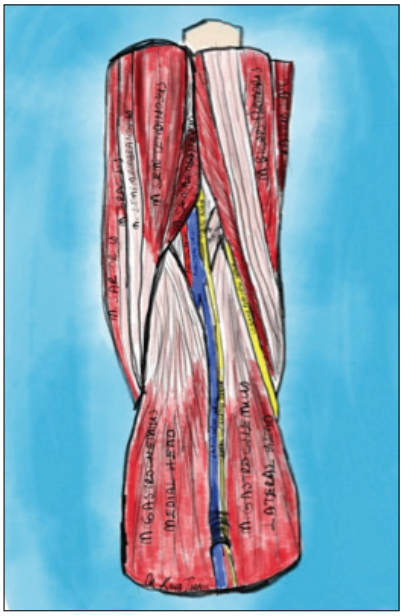

Şekil 1. Gastroknemius kası anatomisi ve nörovasküler yapılarla olan ilişkisi.

Kasın distal kısmında ve distal aponevrozuyla ilişkili bir deri adası flebe dâhil edilerek, bacağın orta üçte birlik kısmını da kapatabilen daha uzun bir flep kaldırılabilir. Diz üzerindeki rotasyon arkı, kasın semitendinosus ve grasilis tendonları üzerinden atlatılması ile iyileştirilebilir.

Cerrahi Teknik

Medial gastroknemius kas flebi cerrahi tekniği, ayak bileğinden aşil tendonu ile lateral malleol arasındaki bir noktadan gastroknemius kasının iki başı arasındaki bir orta hat noktasına bir çizgi çizerek medial sural kutanöz sinir ve aksiyel kan akımını işaretlemeyle başlar.[8] Hasta supin pozisyonda, ekstremite dış rotasyonda ve diz hafif fleksiyon pozisyonda hazırlanır. Kesi, tibianın posteromedial sınırının 2 santimetre (cm) gerisinde, krurisin ortasından başlar ve proksimalde popliteal fossaya doğru döndürülür (Şekil 2). Gerekirse de daha proksimale uyluk boyunca uzatılabilir.

Safen ven ve sinirin yaralanmasını önlemek için özen gösterilmelidir. Derin fasya cilt insizyonuyla aynı hizada kesilir ve aponevroz da dâhil olmak üzere büyük bir cilt flebi, gastroknemiusun iki başı arasındaki plana kadar cilt altı dekole edilir (Şekil 3).

Aponevroz insizyonu sonrası intermusküler septum planı, soleus ile medial baş arasından parmak diseksiyonuyla oluşturulur (Şekil 4,5). Genellikle plantaris tendonu bu planda bulunur. Sural sinir, gastroknemiusun arka yüzünde yerleşir. Aponevrotik tabaka üzerinde iki baş arasında uzanır ve medial baştan gelen ince bir kas tabakasıyla kaplıdır. Serbestleştirilerek diseke edilir ve posteriora doğru ekarte edilir.

Nörovasküler pedikülü korumak için özen gösterilerek iki baş arasındaki plan oluşturulur. Medial başın distal tendonu diseke edilir (Şekil 6). Kas, iki başı birleştiren aponevrotik tabakayı da keserek distalden proksimale doğru kaldırılır (Şekil 7).

Şekil 2. Medial gastroknemius kas flebi için cilt kesisi planlaması.

TOTBİD Dergisi 2025;24:84-89

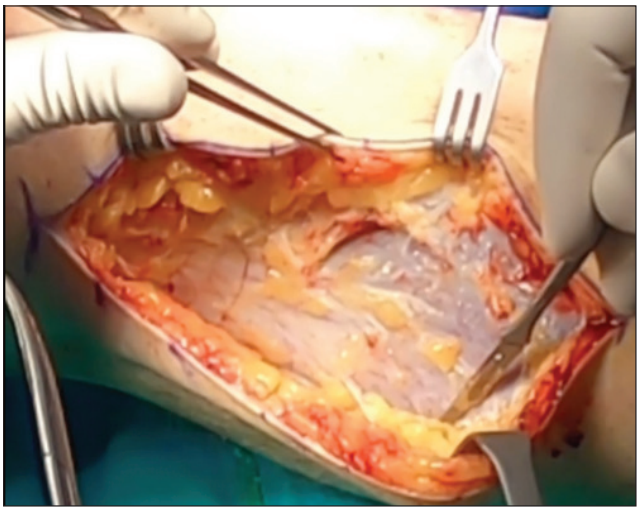

Şekil 3. Cilt kesisi sonrası intermusküler bileşkeye kadar cilt altı dokunun diseke edilmesi.

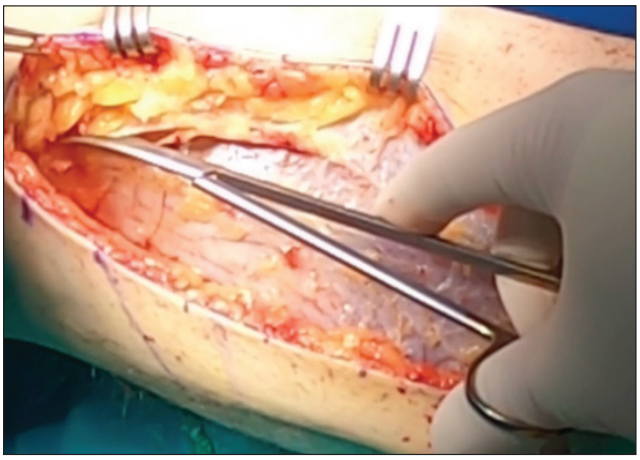

Şekil 4. Aponevroz insizyonu.

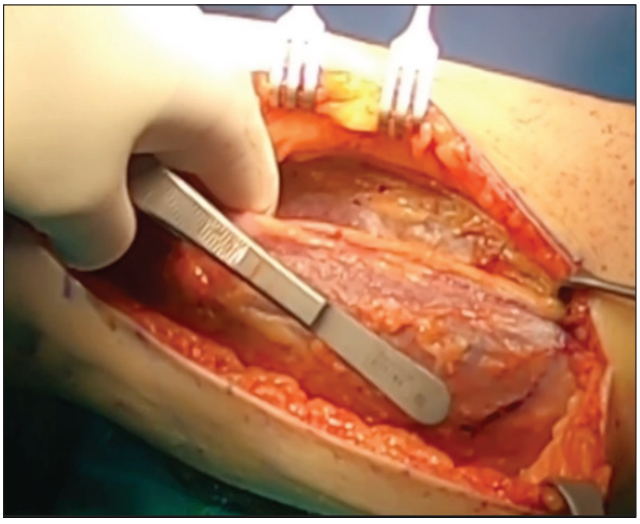

Şekil 5. İntermusküler septuma doğru parmak diseksiyonu.

Kas kontraksiyonuna bağlı ameliyat sonrası ağrıyı önlemek için motor sinir diseke edilmelidir. Vasküler pediküle eşlik eder ve kasın proksimal kısmının lateral tarafında bulunur (Şekil 8).

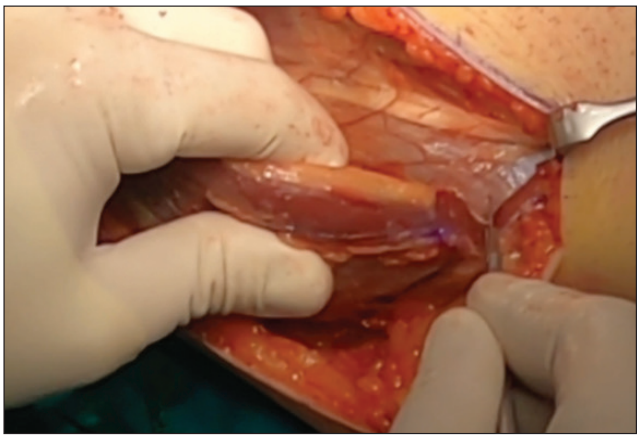

Şekil 6. Medial başın distal tendinöz kısmının diseksiyonu.

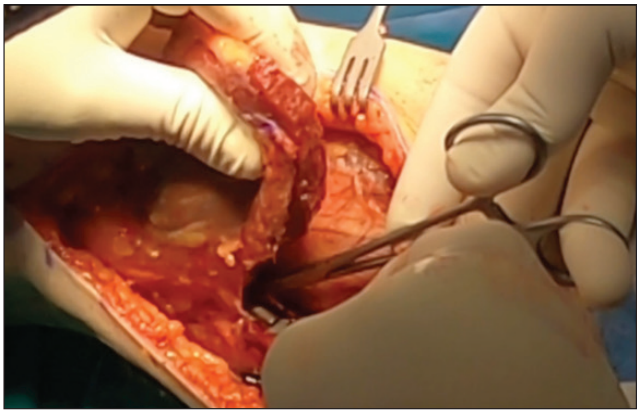

Şekil 7. İntermusküler septumdan proksimale doğru flebin kaldırılması.

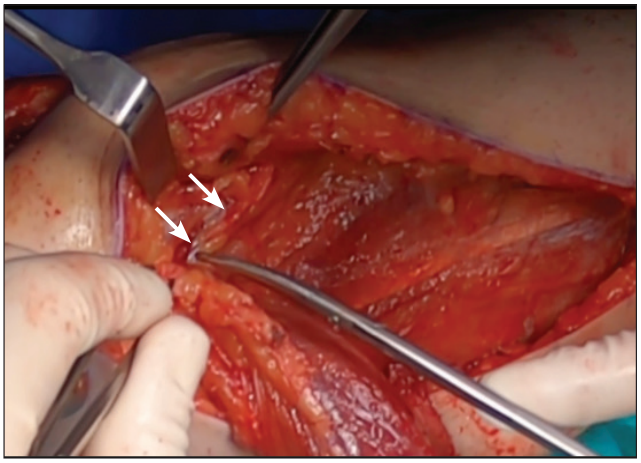

Şekil 8. Pedikül diseksiyonu ve motor dalın ayrıştırılması. (Beyaz oklar: Vasküler yapılara eşlik eden motor sinir dalı.)

Şekil 9. Cilt altı tünel oluşturulması ve flebin defekt sahasına çekilmesi.

Rotasyon arkı, kasın origosu tarafı olan femurdan serbestleştirilerek arttırılabilir. Uyluğun distaline uzanan cilt kesisi, semitendinosus, sartorius ve grasilis tendonlarının ekspozsiyonunu sağlar. Vasküler pedikülü izole edilen gastroknemius medial başı, dizin ön yüzüne ulaştırabilmek için semitendinosus ve grasilis tendonlarının altından geçirilebilir.

Flep serbestleştirildikten sonra cilt altı tünel oluşturularak (kapalı tünel) ya da cilt üzerinden insizyon yapılarak (açık tünel) defekt sahasına taşınabilir (Şekil 9,10). Defekt kas flebiyle kapatıldıktan sonra cilt greftiyle kas flebi örtümü sağlanarak işlem tamamlanır (Şekil 11,12). Greftin kas dokudan difüzyonunu arttırmak amacıyla bohça yöntemi ya da vakum yardımlı kapama tercih edilebilir.

Şekil 10. Flebin defekt bölgesine taşınması sonrası görünüm.

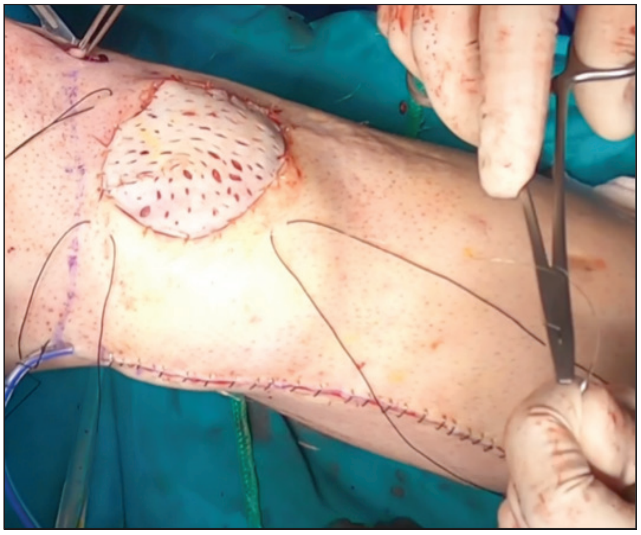

Şekil 11. Flebin cilt greftiyle örtümü sonrası bohça yerleşimi için tespit sütürlerinin uygulanması ve donör sahanın kapatılması.

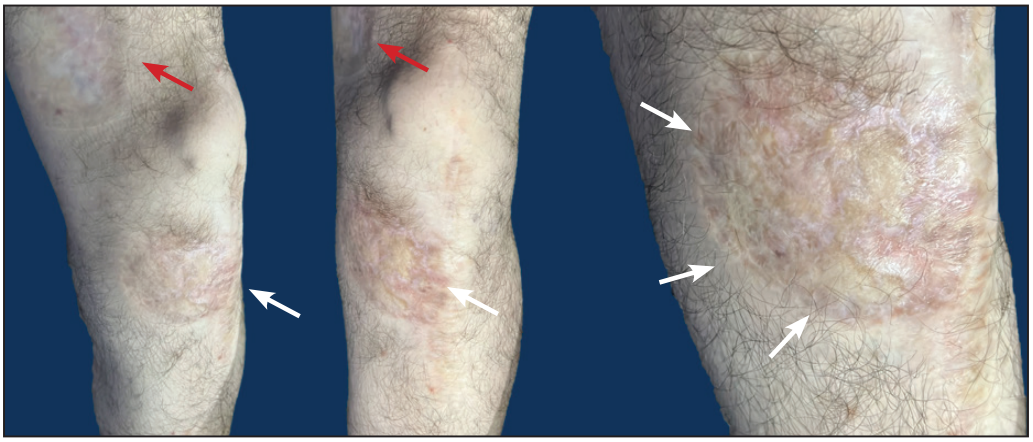

Şekil 12. Ameliyat sonrası altıncı ayda cilt grefti donör saha (kırmızı ok) ve flep sahasının (beyaz ok) görünümü.

Tartışma

Medial gastroknemius kas flebi, birçok cerrahi senaryoda çeşitli avantajlar sunmaktadır. Önemli bir avantajı, ince yapısıdır. Bu sayede obez bireylerde de kullanımı uygun olup, kabul edilebilir donör saha morbiditesine sahiptir.[9] Proksimal tibianın malign kemik tümörlerinde ekstremite koruyucu cerrahide, bu flep, kolay, güvenli, hızlı hazırlanması ve geniş tümör rezeksiyonlarında ortaya çıkabilecek defektlerde etkili bir örtüm sağlaması nedeniyle değerlidir.[3] Flebin serbest flep olarak kaldırılması da mümkün olup serbest grasilis flebi gibi alternatiflere kıyasla daha büyük kas kütlesi ve daha ince bir deri adası nedeniyle tercih sebebi olabilmektedir.[1] Bununla birlikte, ön kolda travmatik fleksör kas kaybı durumlarında, fonksiyonel rekonstrüksiyon için başarıyla kullanılmıştır.[10]

Ayrıca, MGKF, total diz artroplastisi revizyonlarında, özellikle dizin distal ön yüzü üzerindeki çeşitli yumuşak doku defektleri için etkili bir örtüm sağlamaktadır.[6] Kuadriseps ekstansör mekanizmasının rekonstrüksiyonunda da etkin bir yöntem olup sonuçlarında ekstansör lag oranları düşük bulunmuş ve dizin tam fleksiyonunun elde edilebildiği bildirilmiştir.[11] Avantajlarına rağmen, MGKF'nin kısıtlı uzunluğu ve distal hacminin az oluşu gibi dezavantajları vardır. Bu da üst veya lateral diz defektlerinde etkili bir örtüm yapılabilmesini zorlaştırabilir.[12]

Medial gastroknemius kas flebi alternatifleri, cerrahi prosedürün özel gereksinimlerine göre düşünülebilecek çeşitli seçenekleri içerir. Bir alternatif, kas perforatör flebi olan ve daha ince bir cilt adası sağlayan fonksiyonel medial sural arter perforatör flebidir.[13] Diğer bir seçenek ise, bazı vakalarda daha büyük kas kütlesi ve daha ince deri adası nedeniyle iyi bir alternatif olabilen serbest grasilis flebidir.[1]

Dizin lateral yüzünün rekonstrüksiyonda pediküllü kimerik gastroknemius-medial sural arter adipofasiyal flep uygun bir alternatif olabilir.[14] Ek olarak, hemisoleus rotasyonel flep, kronik ekstansör mekanizma yetmezlikleri için yeni bir rekonstrüktif seçenek olarak dikkat çekmektedir.[15] Ayrıca, distal tabanlı gastroknemius kas flebi, tibianın orta üçte birlik kısmının defektleri için bir alternatif olarak düşünülebilir, güvenilirlik açısından da başarılı sonuçlar bildirilmiştir.[16]

Medial gastroknemius kas flebinin cerrahi prosedürlerde kullanımını optimize etmek için birkaç teknik detay mevcuttur. Kritik noktalardan birisi flep kaldırılması sırasında orta hatta yakın insizyon kullanılmasıdır. Bu sayede medial insizyon tekniğine kıyasla kas genişliği ve mobilizasyonu arttırılarak kapatma alanı genişletilebilmektedir.[17] Ek olarak, gastroknemius kasının origosundan ayrılması, flebin rotasyon arkını arttırabilir bu da uyluğun distal üçte birlik kısmındaki tüm posterior defektlerin güvenilir bir şekilde kapatılmasını sağlar.[18]

Flebin etkinliğini ve mobilizasyonunu arttırmak için, pes anserinus ve medial femoral kondil orijininde diseksiyon, fasyaya *pie-crusting* uygulanması ve flebe cilt adası dâhil edilmesi gibi teknikler kullanılabilir.[7] Ayrıca, MGKF, safen nörokutanöz fleple beraber kullanılarak proksimal tibia ve patellar tendon çevresinde ek yumuşak doku örtümü sağlanabilir ve kuadriseps mekanizmasının rekonstrüksiyonu için de aşil tendonunu tendinöz kısmından bir miktar dâhil edilecek şekilde kullanılarak uygulanabilir.[19]

Ciltle birlikte kaldırılan MGKF defektinde cilt kapatılması, flep pedikülüne baskı oluşturmadığı sürece emilebilir bir sütürle yapılabilir ve defektin etkili bir şekilde kapatılmasında yeterli olur.[20] İntermusküler perforatörler üzerinden, kombine olarak pediküllü gastroknemius ve hemi-soleus flebi daha geniş alt ekstremite defektlerinde etkin kapama için düşünülebilir.[5] Bu teknik manevralar ve modifikasyonlarla MGKF'nin çeşitli cerrahi senaryolarda uyarlanabilirliğini ve etkinliği arttırılarak, kapsama alanı ve fonksiyonel sonuçları optimize edilebilir.

Medial gastroknemius kas flebi, ince güvenilir bir deri adası, güçlü ve hacimli bipennat kas yapısı ve genellikle düşük donör saha morbiditesi nedeniyle yumuşak doku rekonstrüksiyonu için değerli bir seçenektir.[1] Bununla birlikte, flep kaldırılması sırasında, özellikle geniş deri adası gerektiren durumlarda ve soleus ve Aşil tendonuna uzanıldığında cilt grefti gerekliliği oluşabilir ve donör saha morbiditesi artabilir.[21]

Flebin geniş kas dokusu içeriği ve deri grefti ihtiyacı, donör saha morbiditesini arttırarak ve ayağın plantar fleksiyon gücünü zayıflatabilir.[2] Bununla birlikte, çalışmalar, medial gastroknemius veya soleus kas flebiyle rekonstrüksiyon yapılan hastalarda, kas dokusu kaybının iyi tolere edildiğini ve hastaların rutin aktivitelere devam etmelerini engellemeyecek ölçüde minimal fonksiyonel donör saha morbiditesi oluştuğunu göstermektedir.[4,5]

KAYNAKLAR

1. Grinsell D, Yue BYT. The functional free innervated medial gastrocnemius flap. J Reconstr Microsurg 2014;30(07):451-6. **Crossref**
2. Narayan N, Berner JE, Saeed A, Zanchetta F. Outcomes of the pedicled medial sural artery perforator flap for soft tissue reconstruction around the knee: When to use it and how to look after it. J Hand Microsurg 2022;14(3):216-21. **Crossref**
3. Buchner M, Zeifang F, Bernd L. Medial gastrocnemius muscle flap in limb-sparing surgery of malignant bone tumors of the proximal tibia: Mid-Term results in 25 patients. Ann Plast Surg 2003;51(3):266-72. **Crossref**

4. Bhat TA. Successful four flap reconstruction for extensive crush injuries of bilateral lower limbs using local pedicled flaps in a 73-year-old patient: A rare case report. Int Surg J 2023;10(10):1704-8. **Crossref**
5. Ong SW, Gan LP, Chia DSY. The double muscle gastrocnemius-soleus flap in resurfacing large lower limb defects: Modifications and outcomes. J Orthop 2020;17:13-6. **Crossref**
6. Tetreault MW, Valle CJD, Hellman MD, Wysocki R. Medial gastrocnemius flap in the course of treatment for an infection at the site of a total knee arthroplasty. JBJS Case Connect 2017;7(2):e14. **Crossref**
7. Matuszewski PE, Ulrich G. How to Get the most out of your gastrocnemius and soleus flaps. Ota Int Open Access J Orthop Trauma 2023;6(4S). **Crossref**
8. Masquelet AC, Alain G. An Atlas of flaps of the musculoskeletal system. London: CRC Press; 2001. p. 312. **Crossref**
9. Hallock GG. Chimeric gastrocnemius muscle and sural artery perforator local flap. Ann Plast Surg 2008;61(3):306-9. **Crossref**
10. Fan C, Peizhu J, Fu L, Cai P, Sun L, Zeng B. Functional reconstruction of traumatic loss of flexors in forearm with gastrocnemius myocutaneous flap transfer. Microsurgery 2007;28(1):71-5. **Crossref**
11. Warrier S, Mah E, Morrison WA. Extended medial gastrocnemius myocutaneous flap in repair of the quadriceps extension mechanism. Aust N Z J Surg 2006;76(12):1110-4. **Crossref**
12. Kim DS, Kim J, Jeong W, Jo T, Choi JS. Modified medial gastrocnemius myocutaneous flap technique for knee joint coverage after total knee arthroplasty. J Wound Manag Res 2021;17(1):67-71. **Crossref**
13. Hallock GG. The medial suralmedial gastrocnemius perforator local flap. Ann Plast Surg 2004;53(5):501-5. **Crossref**
14. Cho YJ, Lee JH, Chung DW. Pedicled chimeric gastrocnemius-medial sural artery adipofascial flap for reconstruction of anterolateral defects of the knee. Microsurgery 2015;37(3):206-11. **Crossref**
15. Aurégan JC, Lin J, Lombardi JM, Jang E, Macaulay W, Rosenwasser MP. The hemisoleus rotational flap provides a novel superior autograft reconstructive option for the treatment of chronic extensor mechanism disruption. Arthroplasty Today 2016;2(2):49-52. **Crossref**
16. Tsetsonis CH, Kaxira OS, Laoulakos DH, Spiliopoulou C, Koutselinis A. The ınferiorly based gastrocnemius muscle flap: Anatomic aspects. Plast Reconstr Surg 2000;106(6):1312-5. **Crossref**
17. Lamaris GA, Carlisle MP, Durand P, Couto RA, Hendrickson M. Maximizing the reach of the pedicled gastrocnemius muscle flap. Ann Plast Surg 2017;78(3):342-6. **Crossref**
18. Panse N, Bhadgale R, Karanjkar A, Phulwer R, Sahasrabudhe P, Ramteke C. The reach of the gastrocnemius musculocutaneous flap: How high is high? World J Plast Surg 2018;7(3):319-25. **Crossref**
19. Krishnamoorthy VP, Inja DB, Roy AC. Knee extensor loss and proximal tibial soft tissue defect managed successfully with simultaneous medial gastrocnemius flap, saphenous fasciocutaneous flap and medial hemisoleus flap: A case report. J Med Case Reports 2013;7(1). **Crossref**
20. Hallock GG. The medial sural artery perforator island flap as a simpler alternative for prophylactic skin augmentation prior to total knee arthroplasty. Int J Orthoplastic Surg 2019;2(1):1-4. **Crossref**
21. Yusof M, Ahmad-Alwi AA. Outcome of islanded gastrocnemius musculocutaneous flap in orthopaedic practice. Malays Orthop J 2019;13(1):25-9. **Crossref**