TOTBİD Dergisi 2025;24:67-72
Derleme / Review
https://doi.org/10.5578/totbid.dergisi.2025.11

Lokal flep uygulamalarının prensipleri (Antegrad homodijital nörovasküler ada flebi, V-Y ilerletme flebi ve Z plasti)

Principles of local flap procedures (Antegrade homodigital neurovascular island flap, V-Y advancement flap and Z plasty)

Kadir Uzel

İstanbul Medipol Üniversitesi, Ortopedi ve Travmatoloji Anabilim Dalı/El Cerrahisi Bilim Dalı, İstanbul

Parmak ucu ampütasyonları acil servise başvuran en yaygın travmatik el yaralanmaları arasındadır. Mikrocerrahideki gelişmeler sonrası aşırı distal uç ampütasyonlarda bile replantasyon yapılabilmektedir. Ancak replantasyon yapılamayan hastalarda lokal veya bölgesel bir fleple rekonstrüksiyon sıklıkla uygulanan tedavi yöntemidir. Rekonstrüksiyonun hem estetik hem de işlevsel olması gerektiğinden, cerrah "benzer ile benzer"in yer değiştirmesi ilkesine göre en iyi tedavi yöntemini seçmelidir. Antegrad homodijital nörovasküler ada flebi ve V-Y ilerletme flebi bu ilke doğrultusunda parmak ucu ampütasyonlarında sıklıkla kullanılan fleplerdir. Antegrad homodijital nörovasküler ada flebi, açık kırıklarla ilişkili pulpa kayıplarında, tendon ve kemiğin açığa çıktığı parmak distal uç her türlü ampütasyonlarında (palmar oblik, transvers, dorsal oblik vb.) kullanılabilmektedir. V-Y ilerletme flebi, transvers veya dorsal oblik ampütasyonlar için ideal bir tedavi yöntemidir. Z plasti ise skar kontraktürlerinin gevşetilmesi ve önlenmesi için el cerrahisi pratiğinde yaygın olarak kullanılan bir fleptir. Özellikle parmak volar bölgedeki skar kontraktürlerinin ve *web* aralığı kontraktürlerinin gevşetilmesinde kullanılır. Bu derleme yazısında antegrad homodijital nörovasküler ada flebi, V-Y ilerletme flebi ve Z plasti tekniklerinin endikasyonları, cerrahi teknikleri ve komplikasyonlarının anlatılması amaçlandı.

Anahtar sözcükler: homodijital flep; V-Y flep; Z plasti, lokal flep

Fingertip amputations are among the most common traumatic hand injuries presenting to the emergency department. Following developments in the field of microsurgery, replantation can be performed even in extreme distal end amputations. However, in patients who are not candidates for replantation, reconstruction with a local or regional flap is the most common treatment method. Since the reconstruction should be both aesthetic and functional, the surgeon should choose the best treatment method according to the principle of "similar with similar" replacement. The antegrade homodigital neurovascular island flap and the V-Y advancement flap are frequently used in fingertip amputations in accordance with this principle. The antegrade homodigital neurovascular island flap can be used in pulp loss associated with open fractures and in all types of distal end of the finger amputations (palmar oblique, transverse, dorsal oblique, etc.) where tendon and bone are exposed. The V-Y advancement flap is an ideal treatment for transverse or dorsal oblique amputations. Z plasty is a flap widely used in hand surgery practice for release and prevention of scar contractures. It is especially used for the release of scar contractures and web space contractures in the volar region of the finger. This review article aims to describe the indications, surgical techniques and complications of antegrade homodigital neurovascular island flap, V-Y advancement flap and Z plasty techniques.

Key words: homodigital flap; V-Y flap; Z plasty, lokal flap

Parmak ucu, ince motor aktivite yapan, hassas duyu içeren ve el estetiğine katkıda bulunan özel bir yapıdır.[1] Parmak ucu yaralanmaları acil servise başvuran en yaygın travmatik el yaralanmaları arasındadır.[1,2] Bu yaralanmalar cilt, cilt altı yağ dokusu, tırnağın bir kısmı, kemik veya bunların tamamının kaybını içerebilir.[3]

Mikrocerrahideki gelişmeler sonrası aşırı distal uç ampütasyonlarda bile replantasyon yapılabilmesine rağmen, distal uç ezilme yaralanmalarında replantasyon mümkün olmayabilir.[4] Replantasyon yapılamayan hastalar için sekonder iyileşme, deri grefti, kemiği kısaltarak kapatma, lokal veya bölgesel bir flep ile rekonstrüksiyon gibi birçok tedavi yöntemi mevcuttur.[4-6]

Parmak ucu rekonstrüksiyonu için antegrad homodijital nörovasküler ada flebi ve V-Y ilerletme flebi gibi birçok flep tanımlanmıştır. Rekonstrüksiyonun hem este-

İletişim / ***Contact:*** Dr. Öğr. Üyesi Kadir Uzel • **E-posta** / ***E-mail:*** dr.k.uzel21@gmail.com
ORCID iD: Kadir Uzel, 0000-0002-3695-9884
Geliş / ***Received:*** 12 Kasım 2024 • **Revizyon** / ***Revised:*** 29 Kasım 2024 • **Kabul** / ***Accepted:*** 13 Aralık 2024

tik hem de işlevsel olması gerektiğinden, cerrah "benzer ile benzer"in yer değiştirmesi ilkesine göre en iyi tedavi yöntemini seçmelidir.[7-9]

Z plasti ise skar kontraktürlerinin gevşetilmesi ve önlenmesi için yaygın olarak kullanılan bir flep tekniğidir.

Bu derleme yazısında el cerrahisi pratiğinde sıklıkla kullanılan antegrad homodijital nörovasküler ada flebi, V-Y ilerletme flebi ve Z plasti tekniklerinin endikasyonları, cerrahi teknikleri ve komplikasyonlarının anlatılması amaçlanmıştır.

Antegrad Homodijital Nörovasküler Ada Flebi

Antegrad homodijital nörovasküler ada flebi parmak distal uç yaralanmalarında uzun yıllardır kullanılan, donör alan morbiditesinin az olduğu, tatminkâr doku örtüsü, duyu ve kozmetik görünüm sağlayan ve nispeten kolay uygulanabilen bir flep türüdür.[5,10-12] En iyi estetik sonuçlar distal falanksın en az %50'sinin ve üstteki tırnak yatağının korunması durumunda elde edilmektedir.[12]

Bu flep, açık kırıklarla ilişkili pulpa kayıplarında, tendon ve kemiğin açığa çıktığı her türlü parmak distal uç ampütasyonlarında (palmar oblik, transvers, dorsal oblik vb.) tek aşamalı bir rekonstrüksiyon seçeneğidir ve sinir koaptasyonuna gerek kalmadan, anında parmak ucu duyusu sağlar. Dijital arterlerde eski yaralanma öyküsü bulunması, periferik damar hastalığı, küçük damar vasküliti, önceden embolik olay veya vazospazm olduğu bilinen hastalarda uygulanması sakıncalıdır.[5,12] Avülsiyon tipi yaralanmalarda bu flebin kullanımı göreceli sakıncalı olabilir.[12]

Ameliyat öncesi dijital Allen testiyle her iki taraf dijital arterin sağlam olduğu teyit edilmelidir. Cerrahi sırasında büyüteç kullanılır. Avasküler dokular debride edildikten sonra defekt alanı boyutuna uygun olacak şekilde yaralanma bölgesine komşu sağlam cilt dokusunu içeren ve nörovasküler demetin ortalandığı şekilde flep adası çizimi yapılır ve proksimale doğru oblik volar insizyonlar gerçekleştirilir. Parmakların temas yüzeylerine zarar vermemek için başparmak ve küçük parmakta radial, işaret ve orta parmaklarda ulnar dijital nörovasküler demet flep pedikülü olarak diseke edilmelidir. Flep pedikülü bulunduktan sonra flep tendon kılıfından serbestleştirilerek kaldırılır. Flep pedikülünü oluşturan nörovasküler demet distalden proksimale doğru diseksiyonla çevre dokulardan serbestleştirilir. Diseksiyon sırasında pedikül etrafındaki yağ dokusunun korunmasına özen gösterilmelidir. Venöz dönüş bu yağ dokusunun içinde bulunan küçük venüllerle sağlanmaktadır. Gerekli vakalarda proksimalde metakarpofalangeal ekleme kadar diseksiyon uzatılarak pedikül gevşetilebilir. Buna ek olarak, parmak interfalangeal eklemlerin hafif fleksiyonu, flebin defekt alanına ilerlemesini kolaylaştırır. Bu sayede flep distale, pedikülde gerginlik olmadan ilerletilir ve defekt alanı örtülür. Avülsiyon tipi yaralanmalarda diseksiyona proksimalden başlamak ve flep kaldırılmadan önce nörovasküler demetin sağlam olduğunu görmek komplikasyon riskini azaltacaktır. Cook ve ark. flebin ilerletme aralığını 1- 2,2 santimetre (cm) olarak bildirmektedir. Donör alanı primer olarak kapanmayan hastalara tam kalınlıkta cilt grefti uygulanır. Aynı seansta eşlik eden tırnak yatağı yaralanmaları onarılır ve distal falanks kırıkları da tespit edilir (Şekil 1,2).[3,12-15]

Flepte nekroz gelişimi, kanca tırnak deformitesi gelişimi, soğuk intoleransı ve özellikle proksimal interfalengeal eklemde fleksiyon kontraktürü gelişimi cerrahi sonrası görülebilecek komplikasyonlardır. Fleksiyon kontraktürü genellikle hafif derecelidir ve hastalar tarafından iyi tolere edilir. Erken dönemde egzersiz başlanması ve kontraktür gelişme riski olan hastalarda gece ateli kullanılması bu komplikasyonun gelişme ihtimalini azaltacaktır.[16]

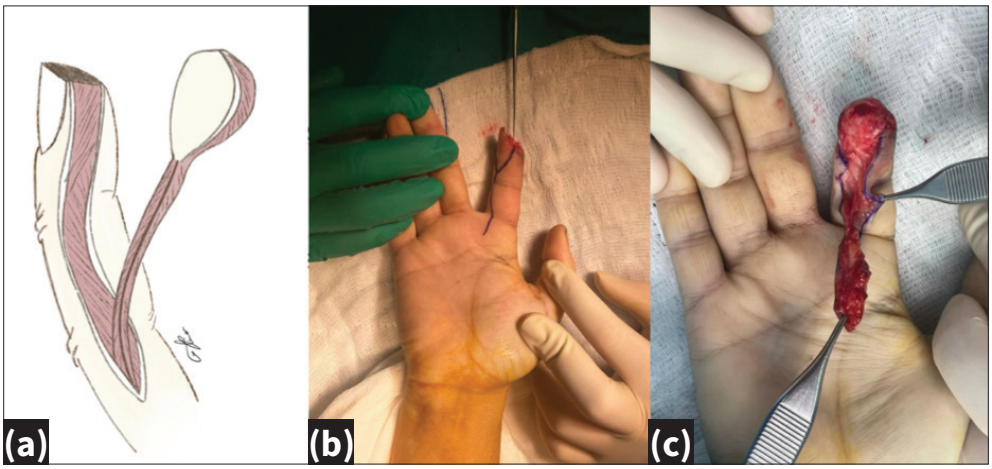

Şekil 1.a-c. Antegrad homodijital nörovasküler ada flebi şematik çizimi **(a)** ve intraoperatif görüntü **(b,c)**.

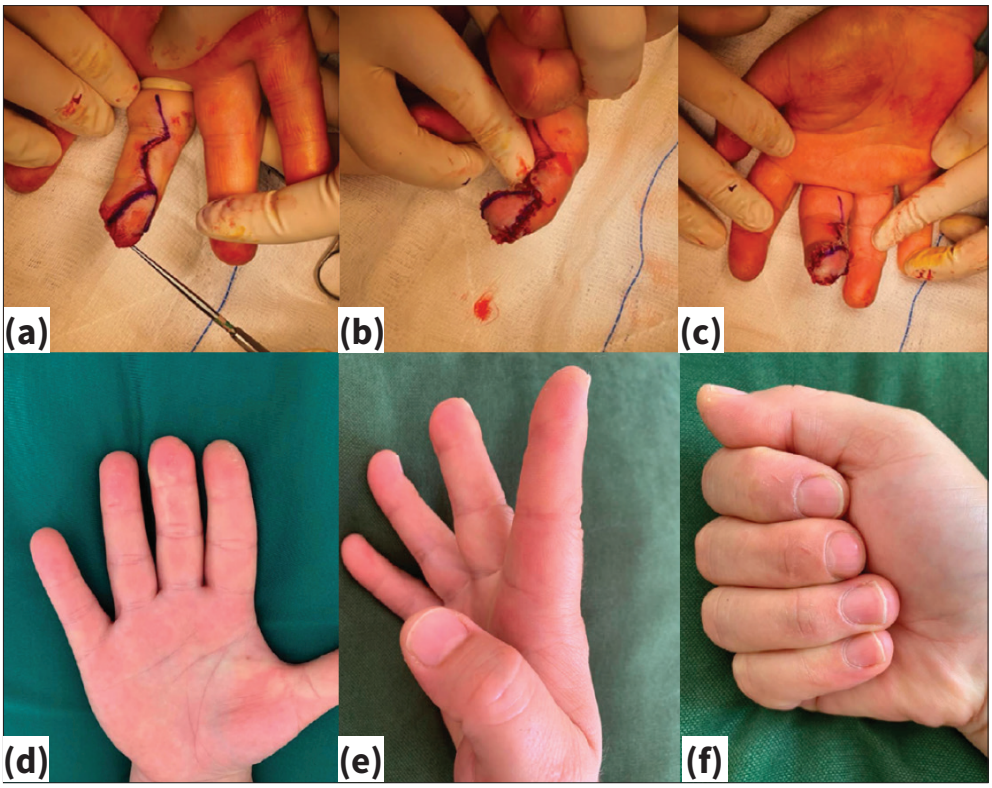

Şekil 2.a-f. Antegrad homodijital nörovasküler ada flebi intraoperatif **(a-c)** ve ameliyat sonrası görüntüler **(d-f)**.

V-Y İlerletme Flebi

V-Y ilerletme flebi ilk olarak Tranquilli-Leali tarafından 1935 yılında ve daha sonra Atasoy ve ark. tarafından 1970 yılında tanımlanmıştır.[1] Transvers veya dorsal oblik ampütasyonlar için ideal bir tedavi yöntemidir. Başparmak da dâhil olmak üzere tüm parmaklar için kullanılabilir.[2,17] Değerlendirilmesi gereken kritik faktör, distal ilerletme için yeterli palmar dokunun mevcut olup olmadığıdır. Yeterli palmar dokunun olmadığı volar oblik ampütasyonlarda kullanılması sakıncalıdır.[18] Flep, iki ana dijital arter arasındaki distal arteriyel arkın çoklu dalları tarafından beslenir ve distale yaklaşık 0,6-1 cm kadar ilerletilebilir (Şekil 3).[2,18,19]

Lateral veya Kutler V-Y ilerletme flebi, iki üçgen flebin lateral pozisyonlardan ilerletilerek parmak ucunun kapatılmasını içerir. Her bir flepte korunması gereken bir nörovasküler demet içeren lateral tabanlı V-Y fleplerdir ve orta hat V-Y flep ile aynı şekilde kaldırılır. Bu flep yaklaşık 3-4 milimetre (mm) kadar ilerletilebilir. Bu tekniğin dezavantajı, fleplerin küçük olması, ilerletilmesinin zor olabilmesi ve bunun sonucunda da gerginlik olmadan kapanmanın sağlanamamasıdır. Oblik ampütasyonlarda volar V-Y flebi yerine, Kutler lateral V-Y flebi veya oblik V-Y flep kullanılabilir.[2,19,20]

Cerrahide öncellikle V'nin tepe noktası volar distal interfalengeal eklem kıvrımı seviyesinde, tabanı ise tırnak yatağı kadar genişlikte olacak şekilde flep çizimi yapılır. Daha proksimal ampütasyonlarda tepe nokta distal interfalengeal eklem kıvrımının proksimaline uzatılabilir. Büyütme altında cilt keskin bir şekilde kesilir ve flep tabanının her iki ucundaki periosteal bağlantılar gevşetilir. Tabandan apekse doğru tendon kılıfı üzerindeki tüm volar bağlantılar gevşetilir. Flep nazik traksiyon ile defekt alanına çekilir ve kalan engelleyici bağlantılar dikkatli şekilde gevşetilir. Flep gerilim olmadan kolayca defekt alanını örtmelidir. Flebin dikilmesine apeksten başlanır ve Y'nin dikey bacağı oluşturulur. Sonrasında distal bölge sıkı olmayacak şekilde gevşek sütürlerle dikilir. Turnike açılır ve flep canlılığı kontrol edilir. Flep pembeleşmez ise nemli ılık spanç parmak ve flep üzerine yaklaşık 20 dakika süreyle yerleştirilmelidir. Buna rağmen yetersiz kan akış varsa gergin sütürler açılır ve bu genellikle sorunu çözer (Şekil 4).[1,2,17,20,21]

İyileşme sonrası dönemde hastalar genellikle parmak ucunun normal veya normale yakın duyusuna, mükemmel kontur ve dolgu restorasyonuna sahiptir.[2] Ancak flepte nekroz gelişimi, kanca tırnak deformitesi gelişimi, soğuk intoleransı, parestezi ve hiperestezi gibi komplikasyonlar gelişebilir.[16,21]

Şekil 3. V-Y ilerletme flebi şematik çizimi.

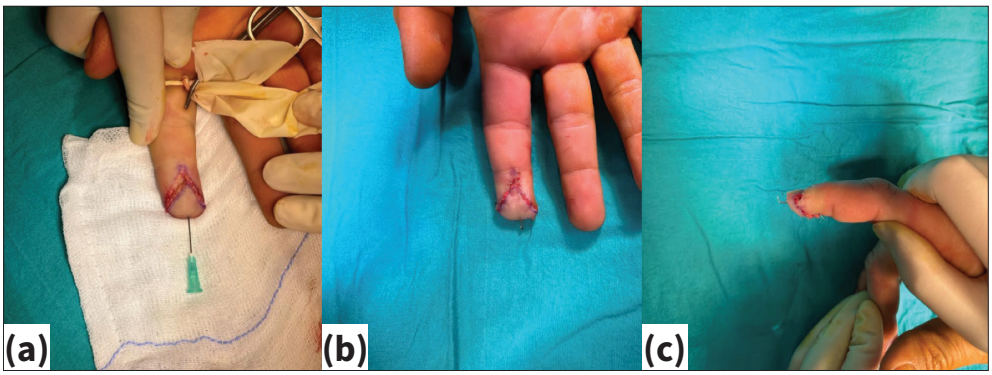

Şekil 4.a-c. V-Y ilerletme flebi intraoperatif görüntüler **(a-c)**.

Z Plasti

El cerrahisinde yaygın olarak kullanılan lokal transpozisyonel bir fleptir. Z plasti, komşu iki üçgen flebin yön değiştirmesi ile uzunlukta kazanç sağlayan bir tekniktir.[22] Özellikle parmak volar bölgedeki skar kontraktürlerinin ve *web* aralığı kontraktürlerinin gevşetilmesinde kullanılır.[23] Ayrıca elektif el cerrahisi vakalarında skar kontraktürlerinin gelişmesini önlemek için de kullanılmaktadır.[24] Tek bir Z plasti ile yeterli uzama sağlanamıyorsa birden fazla Z plasti kullanılabilir. Yine özellikle *web* aralığı kontraktürlerini serbestleştirmek için dört flep Z plasti sıklıkla tercih edilmektedir (Şekil 5,6).[25,26]

Ameliyat öncesi skar bölgesi ve cilt elastikiyeti değerlendirilmelidir. Z'nin merkezi orta kolu skar boyunca çizilir. Yan kollar ise merkezi kol ile eşit uzunlukta olacak şekilde çizilir. Yan kollar ile merkezi kol arasındaki açılar da eşit olmalıdır. Cilt ve cilt altı kesi yapılır. Fleplerin uygun şekilde hareketlendirilebilmesi için cilt altı doku-

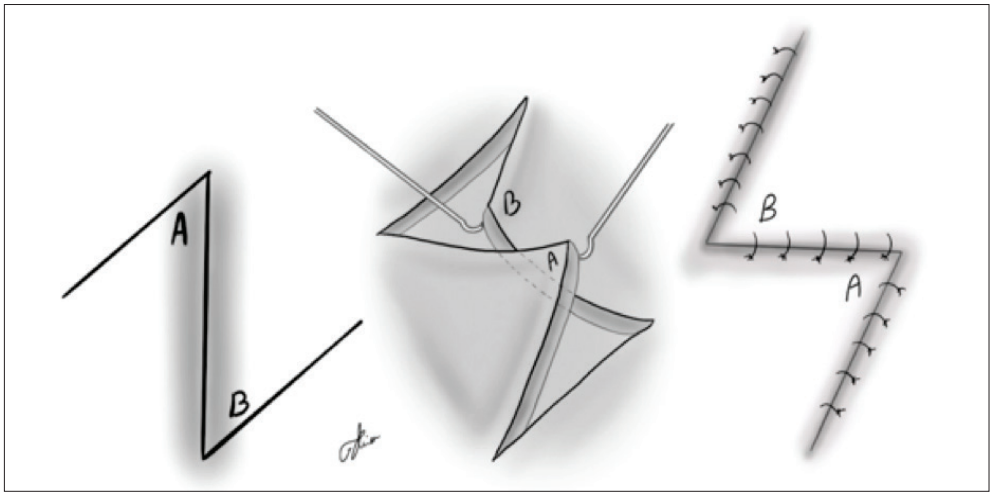

Şekil 5. Z plasti şematik çizimi.

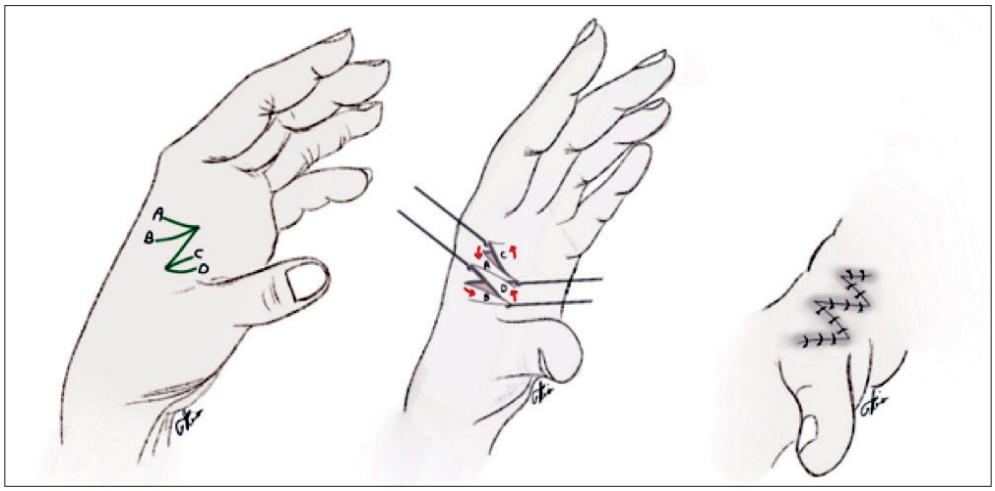

Şekil 6. Dört flep Z plasti şematik çizimi.

su yeterli miktarda gevşetilir. Sonuç olarak eşit boyut ve şekle sahip iki üçgen deri flebi elde edilir. İki flep daha sonra orijinal yara izinin yönünü değiştirerek ve birbirinin etrafından geçirilerek köşe dikişleriyle yeni yerlerine sabitlenir ve diğer bölgelere de gevşek dikişler atılır (Şekil 7,8).[23,26,27]

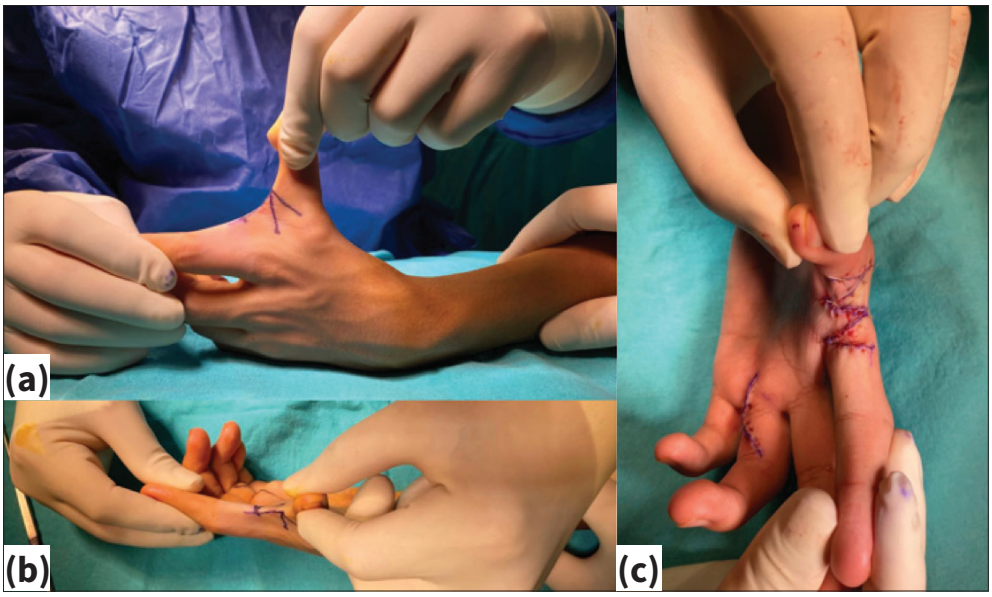

Şekil 7.a-c. Dört flep Z plasti intraoperatif görüntüler **(a-c)**.

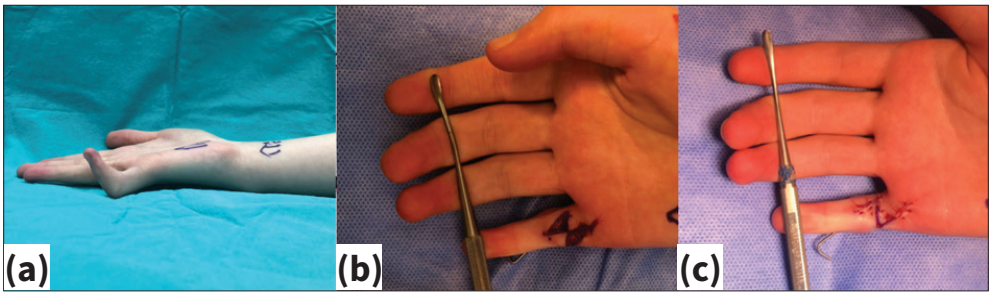

Şekil 8.a-c. Z plasti intraoperatif görüntüler **(a-c)**.

Z plastinin kenarları her zaman eşit uzunlukta olmalıdır. Ancak açı derecesi uzatma miktarı ihtiyacına göre değişebilmektedir.[28] Santral kesi ile Z'nin iki ayrı kolu arasındaki açı 45-60° arasında olmalıdır. Daha küçük açılanmalar flep kanlanmasında bozulma ve nekroza neden olabilirken, daha büyük açılanmalar ise transpozisyonun zorlaşmasına ve flebin gergin olmasına neden olur.[22,26] Yaygın olarak kullanılan 60°'lik Z plasti ile teorik olarak santral çizgi boyunca yaklaşık %75 oranında bir uzama elde edilirken, 30°'lik Z plastide %25 ve 45°'lik Z plastide ise %50 oranında uzama elde edilir.[22,26,27]

Ağrı, hematom oluşumu, enfeksiyon, kötü yara izi ve flepte nekroz gelişimi ameliyat sonrası görülebilecek komplikasyonlardır.[23,27] Komplikasyonların çoğu cerrahi tekniğe titizlikle dikkat edilerek önlenebilir.[27]

TEŞEKKÜR

Çizimler için tıp fakültesi üçüncü sınıf öğrencimiz Tina Gheshlaghi'ye teşekkür ederim.

KAYNAKLAR

1. Lemmon JA, Janis JE, Rohrich RJ. Soft-tissue injuries of the fingertip: Methods of evaluation and treatment. An algorithmic approach. Plast Reconstr Surg 2008;122:105e-17e. Crossref
2. Fassler PR. Fingertip injuries: Evaluation and treatment. J Am Acad Orthop Surg 1996;4:84-92. Crossref
3. Varitimidis SE, Dailiana ZH, Zibis AH, Hantes M, Bargiotas K, Malizos KN. Restoration of function and sensitivity utilizing a homodigital neurovascular island flap after amputation injuries of the fingertip. J Hand Surg Br 2005;30(4):338-42. Crossref
4. Özcanlı H, Coşkunfırat OK, Bektaş G, Cavit A. Innervated digital artery perforator flap. J Hand Surg Am 2013;38(2):350-6. Crossref
5. Lok LW, Chan WL, Lau YK. Functional outcomes of antegrade homodigital neurovascular ısland flaps for fingertip amputation. J Hand Surg Asian Pac Vol 2017;22(1):39-45. Crossref
6. Alagöz MS, Uysal CA, Kerem M, Şensöz O. Reverse homodigital artery flap coverage for bone and nailbed grafts in fingertip amputations. Ann Plast Surg 2006;56(3):279-83. Crossref
7. Ayhan E, Çevik K, Çelik V, Eskandari MM. Patient satisfaction after innervated digital artery perforator flap for fingertip injuries. Acta Orthop Traumatol Turc 2020;54(3):269-75. Crossref
8. Yazar M, Aydın A, Kurt Yazar S, Başaran K, Güven E. Sensory recovery of the reverse homodigital island flap in fingertip reconstruction: A review of 66 cases. Acta Orthop Traumatol Turc 2010;44(5):345-51. Crossref
9. Qin H, Ma N, Du X, Kong J, Wang H, Xu L, et al. Modified homodigital dorsolateral proximal phalangeal island flap for the reconstruction of finger-pulp defects. J Plast Reconstr Aesthet Surg 2020;73(11):1976-81. Crossref
10. Yıldırım T, Güntürk OB, Erol K, Toros T. Long-term outcomes of homodigital neurovascular island flap reconstruction of fingertip injuries in children. J Hand Surg Eur Vol 2022;47(8):845-50. Crossref
11. Arsalan-Werner A, Brui N, Mehling I, Schlageter M, Sauerbier M. Long-term outcome of fingertip reconstruction with the homodigital neurovascular island flap. Arch Orthop Trauma Surg 2019;139(8):1171-8. Crossref
12. Katz RD. The anterograde homodigital neurovascular island flap. J Hand Surg Am 2013;38(6):1226-33. Crossref
13. Foucher G, Smith D, Pempinello C, Braun FM, Citron N. Homodigital neurovascular island flaps for digital pulp loss. J Hand Surg Br 1989;14(2): 204e8. Crossref
14. Sano K, Ozeki S, Kimura K, Hyakusoku H. Relationship between sensory recovery and advancement distance of oblique triangular flap for fingertip reconstruction. J Hand Surg Am 2008;33(7):1088e92. Crossref
15. Cook FW, Mich F, Jacab E, Pollock MA. Local neurovascular island flap. J Hand Surg 1990;15A;798-802. Crossref
16. Uzel K, Çelik V, Abacı YH, Eskandari MM. Outcomes of antegrade homodigital neurovascular island flap in fingertip amputations. J Orthop Sci 2023:S0949-2658(23)00251-8.
17. Franke JD, Kraft LT, Mailey BA. Atasoy flap fingertip reconstruction: Long-term patient-reported outcomes in male laborers. Plast Reconstr Surg Glob Open 2022;10(11):e4599. Crossref
18. Çevik K, Arık A, Eskandari MM. Outcomes of bipedicle V-Y 'cup' flap for repair of volar oblique fingertip amputations. J Hand Surg Eur Vol 2023;48(2):144-9. Crossref
19. Arık A, Çevik K, Özcanyüz B. Clinical outcomes of the oblique V-Y advancement pulp flap for repair of lateral fingertip injuries. J Hand Surg Eur Vol 2021;46(8):865-72. Crossref
20. Chakraborty SS, Kala PC, Sahu RK, Dixit PK, Katrolia D, Kotu S. Fingertip amputation reconstruction with vy advancement flap: Literature review and comparative analysis of Atasoy and Kutler flaps. World J Plast Surg 2021;10(3):8-17. Crossref
21. Jackson EA. The V-Y plasty in the treatment of fingertip amputations. Am Fam Physician 2001;64(3):455-8.
22. Shockley WW. Scar revision techniques: Z-plasty, w-plasty, and geometric broken line closure. Facial Plast Surg Clin North Am 2011;19(3):455-63. Crossref
23. Zito PM, Jawad BA, Hohman MH, Mazzoni T. Z-Plasty. In StatPearls. StatPearls Publishing 2023.
24. Uzel K, Birinci M, Çaçan MA, Çatal B, Uzun A, Kara A. Subtotal palmar fasciectomy with skin Z-plasty results in Dupuytren's disease: Minimum one year follow-up. Hand Microsurg 2024;13(1):21-7. Crossref
25. Cho H, Ono S, Chung KC. Management of scar contractures of the hand-our therapeutic strategy and challenges. J Clin Med 2024;13(5):1516. Crossref
26. Hundeshagen G, Zapata-Sirvent R, Goverman J, Branski LK. Tissue rearrangements: The power of the Z-plasty. Clin Plast Surg 2017;44(4):805-12. Crossref
27. Salam GA, Amin JP. The basic Z-plasty. Am Fam Physician 2003;67(11):2329-32.
28. Hove CR, Williams EF 3rd, Rodgers BJ. Z-plasty: A concise review. Facial Plast Surg 2001;17(4):289-94. Crossref