TOTBİD Dergisi 2025;24:60-66
Derleme / Review
https://doi.org/10.5578/totbid.dergisi.2025.10

Lokal flep uygulamalarının prensipleri

Principles of local flap applications

Erdem Can, Kadir Çevik

Başakşehir Çam ve Sakura Şehir Hastanesi, Ortopedi ve Travmatoloji El Cerrahisi Kliniği, İstanbul

Ekstremitelerdeki yumuşak doku defektleri ortopedik cerrahide sık karşılaşılan problemler arasında yer alır ve sıklıkla travma veya enfeksiyonun bir sonucu olarak veya tümörlerin çıkarılması sonrasında ortaya çıkar. Herhangi bir nedenle meydana gelmiş yaraların kapatılması planlanırken rekonstrüktif merdiven her zaman dikkate alınmalıdır. Bu merdiven, ikincil iyileşmeden primer kapama seçeneklerine, greft kullanımı yoluyla daha karmaşık lokal ve uzak serbest doku fleplerine kadar ilerler. Derideki defektlerin ikincil iyileşme veya primer kapama gibi basit yöntemlerle kapatılamadığı durumlarda, alternatif yöntemler kullanılmalıdır. Lokal veya serbest doku transferleri, kendi kan dolaşımlarını getirir ve sıklıkla ekspoze implant, tendonlar ve kemiklerle eklem seviyeleri, yük taşıyan bölgeler, enfeksiyon kontrolü, planlanan ikincil ameliyatlara hazırlık gibi kompleks yaraların kapatılması için kullanılır. Lokal fleplerin avantajları, yakındaki dokulardan alınmaları nedeniyle uygun renk uyumu, kalınlık ve potansiyel olarak duyarlılık sağlamalarıdır. Lokal cilt flepleri, transfer yöntemlerine (örneğin, ilerletme, rotasyon ve transpozisyon) veya geometrik tasarıma (örneğin, romboid, bilobe vb.) göre sınıflandırılabilir. Karmaşık defektler, birden fazla lokal flep veya lokal fleple deri grefti, pediküllü flep veya ikincil iyileşmeyle kapama kombinasyonu gibi çeşitli yaklaşımlar gerektirebilir.

Anahtar sözcükler: lokal flep; kilit taşı flep; rotasyon flebi; transpozisyon flebi; romboid flep

Soft tissue defects in the extremities are common challenges in orthopedic surgery, often resulting from trauma, infection, or following tumor removal. When planning the closure of wounds for any reason, the reconstructive ladder must always be considered. This progresses from secondary healing to primary closure options, and on to more complex local and free tissue flaps through graft utilization. When defects in the skin cannot be closed using simple methods such as secondary healing or primary closure, alternative methods should be employed. Local or free tissue transfers, which bring their own blood supply, are frequently used for the closure of complex wounds, including those with exposed implants, tendons, and bones at joint levels, load-bearing areas, for infection control, and in preparation for planned secondary surgeries. The advantages of local flaps include appropriate color match, thickness, and potential sensitivity due to their derivation from nearby tissues. Local skin flaps can be classified according to their transfer methods (e.g., advancement, rotation, and transposition) or geometric design (e.g., rhomboid, bilobed, etc.). Complex defects may require various approaches such as multiple local flaps, a combination of local flap with skin graft, pedicled flap, or closure combining secondary healing.

Key words: local flap; keystone flap; rotation flap; transposition flap; rhomboid flap

Ekstremitelerdeki yumuşak doku defektleri ortopedi ve travmatoloji cerrahisinde sık karşılaşılan problemler arasında yer alır ve sıklıkla travma veya enfeksiyonun bir sonucu olarak veya tümörlerin çıkarılması sonrasında ortaya çıkar.[1] Travmaya bağlı yaralanmalar, acil serviste birkaç dikiş gerektiren küçük cilt yaralanmalarından genel anestezi altında yumuşak doku transferi gerektiren büyük kopma yaralanmalarına kadar ilerleyen geniş bir yelpazede görülebilir. Yaralanmanın uygun tedavisi, öncelikli olarak cansız dokunun debridmanıyla birlikte yeterli irrigasyonu gerektirir.[2]

Ortopedi ve travmatoloji alanında kullanılan cerrahi implantlar genellikle hastalar tarafından iyi tolere edilir. Bununla birlikte enfeksiyonlar, mekanik problemler ve alerjik reaksiyonlar, ortopedik ameliyatlardan sonra sık görülen hasta şikâyetleridir ve bu komplikasyonlara cilt problemleri eşlik edebilir.[3] Herhangi bir nedenle meydana gelmiş yaraların kapatılması planlanırken rekonstrüktif merdiven her zaman dikkate alınmalıdır. Bu merdiven ikincil iyileşmeden primer kapama seçeneklerine, greft kullanımı yoluyla daha karmaşık lokal ve uzak serbest doku fleplerine kadar ilerler (Şekil 1). Günümüzde, nega-

İletişim / ***Contact:*** Op. Dr. Erdem Can • **E-posta** / ***E-mail:*** erdemcan.md@gmail.com
ORCID iD: Erdem Can, 0000-0003-1467-1633 • Kadir Çevik, 0000-0003-1606-6728
Geliş / ***Received:*** 12 Kasım 2024 • **Revizyon** / ***Revised:*** 1 Aralık 2024 • **Kabul** / ***Accepted:*** 10 Aralık 2024

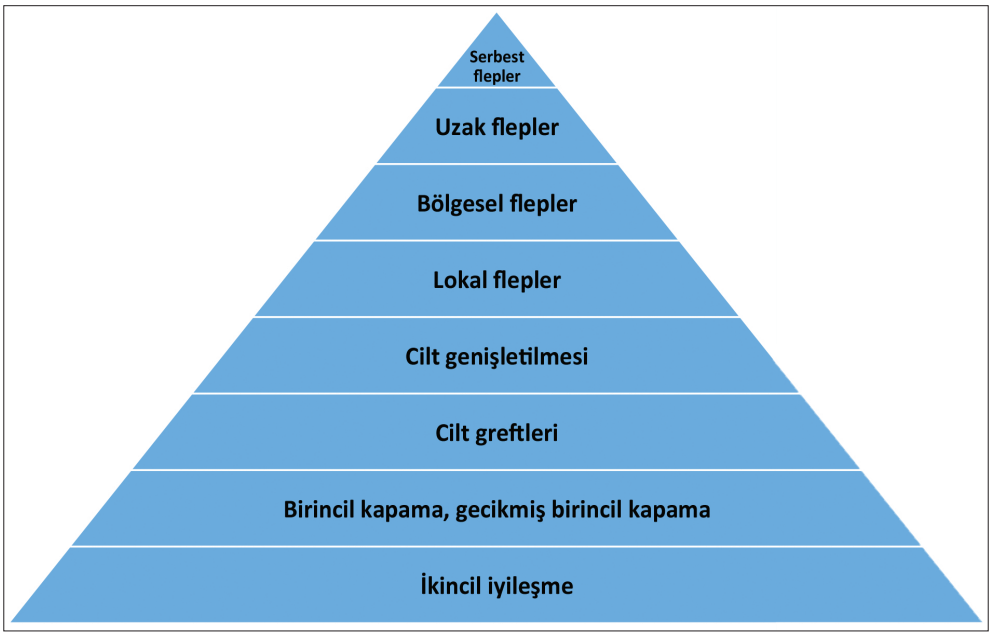

Şekil 1. Rekonstrüktif merdivenin gösterilmesi.

tif basınçlı yara tedavisi, doku genişletme veya doku ön üretimi gibi rekonstrüktif merdiveni destekleyen seçenekler mevcuttur. Gelecekte, farmakolojik tedaviler ve mühendislik malzemelerinin yara örtüsü olarak kullanımı şeklinde ek yardımcıların daha önemli hâle gelmesi beklenmektedir.[4]

Rekonstrüktif merdiven, rekonstrüktif asansör ve rekonstrüktif matris gibi rekonstrüksiyon algoritmaları, yara cerrahisinde kapama seçenekleri sunarak cerraha yardımcı olan yaklaşımlar olmakla birlikte en basit seçenek her zaman en iyi seçenek olmayabilir.[5] Ekstremite rekonstrüksiyonunda başarısız bir teknik, hastada yıkıcı etkiler yaratabilir. Bu nedenle, en iyi rekonstrüktif seçenek her zaman en kolay değil, en yüksek başarı şansına sahip seçenek olmalıdır.[4]

Ciltteki defektlerin ikincil iyileşme veya primer kapama gibi basit yöntemlerle kapatılamadığı durumlarda, alternatif yöntemler kullanılmalıdır. Deri greftleri, greftin tutunabilmesi için vaskülarize bir yara yatağına ihtiyaç duyar. Ayrıca, yüksek kontraktür potansiyeli, sınırlı yara esnekliği ve zayıf duyarlılık, deri greftlerinin kullanımını sınırlandırmaktadır.[6] Lokal veya serbest doku transferleri, kendi kan dolaşımlarını getirir ve bu nedenle sıklıkla ekspoze implant, tendonlar ve kemiklerle eklem seviyeleri, yük taşıyan bölgeler, enfeksiyon kontrolü, planlanan ikincil ameliyatlara hazırlık gibi kompleks yaraların kapatılması için kullanılır.[7,8]

Lokal cilt fleplerinin avantajları, yakındaki dokulardan alınmaları nedeniyle uygun renk uyumu, kalınlık ve potansiyel olarak duyarlılık sağlamalarıdır. Lokal cilt flepleri, transfer yöntemlerine (örneğin, ilerletme, rotasyon ve transpozisyon) veya geometrik tasarıma (örneğin, romboid, bilobe vb.) göre sınıflandırılabilir.[9]

Ek olarak, cerrahın defektin kendisini daha ideal bir rekonstrüktif potansiyele getirmek amacıyla debridman uygulaması ve defekti yeniden şekillendirmesi gerekebilir. Örneğin, üçgen şekilli defektler klasik bir rotasyon flebiyle rekonstrüksiyon için ideal olarak kabul edilir. Dairesel veya şekilsiz defektler, ideal onarım koşullarını iyileştirmek için üçgen şekilli defektlere dönüştürülebilir. Karmaşık defektler, birden fazla lokal flep veya lokal fleple deri grefti, pediküllü flep veya ikincil iyileşmeyle kapama kombinasyonu gibi çeşitli yaklaşımlar gerektirebilir.[10]

ROTASYON FLEBİ

Rotasyon flebi adı, flebin genellikle kavisli veya rotasyonel olan hareket vektörünü ifade eder. Bu flep, üçgen şeklindeki bir defektin, bitişik deriyi bir dönüş (veya fulkrum) noktası etrafında döndürerek kapatılması olarak düşünülebilir. Defektin çizimini yaptıktan sonra, flebin dönüş yayının defektin çapının en az 5-8 katı kadar büyük olması veya flebin alanının defektin alanının en az 3-4 katı kadar olması gerekir. Bu, flebin yeterince dönebilmesi ve kapanışın fazla gerilme olmadan sağlanmasını sağlar. Yaygın bir hata, flebin defekte yeterince döndürülemeyecek kadar küçük tasarlanmasıdır. Bu durumlarda, küçük bir arka kesik veya Burow üçgeni oluşturulması, ek dönüş elde etmeye yardımcı olabilir[11]

- Flep tasarımında, rotasyonun sonunda yara kenarlarındaki gerilimi minimize etmek için dikkat edilmesi gereken en önemli nokta, oluşturulan üçgenin dar açısının 30°'den daha az olmasıdır (Şekil 2,3).

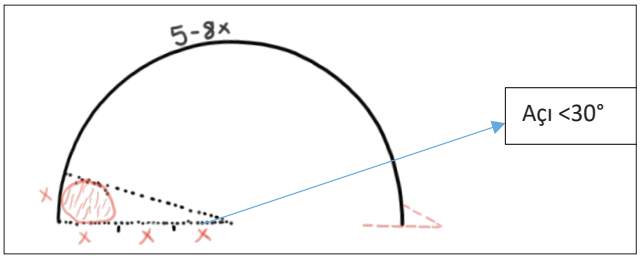

Şekil 2. Rotasyonel flep tasarımının şematik çizimi.

- Flep, fasya ile birlikte kaldırılmalı ve rotasyona engel olmayacak şekilde subfasyal perforatörler korunarak flep beslenmesi arttırılmalıdır.
- Flep kapatma aşamasında, Burow üçgeninin kapatılmasıyla başlanmalıdır; bu işlem, oluşan defekti sekonder olarak küçültmekte ve sonraki sütürasyon aşamalarında flep üzerindeki gerilimi azaltmaktadır (Şekil 4).

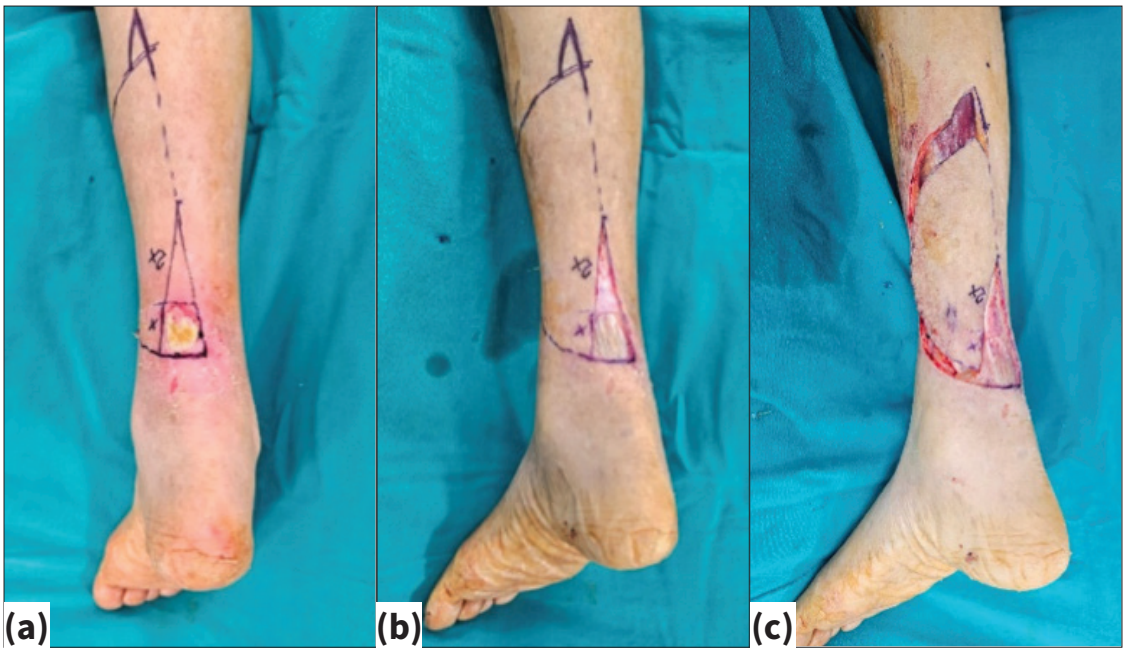

Şekil 3.a-c. Kruris distal posteriorundaki defektin rotasyon flebi ile kapatılmasının planlanması ve rotasyon flep sınırlarının çizilmesi **(a,b)** ve flebin hazırlanması **(c)**.

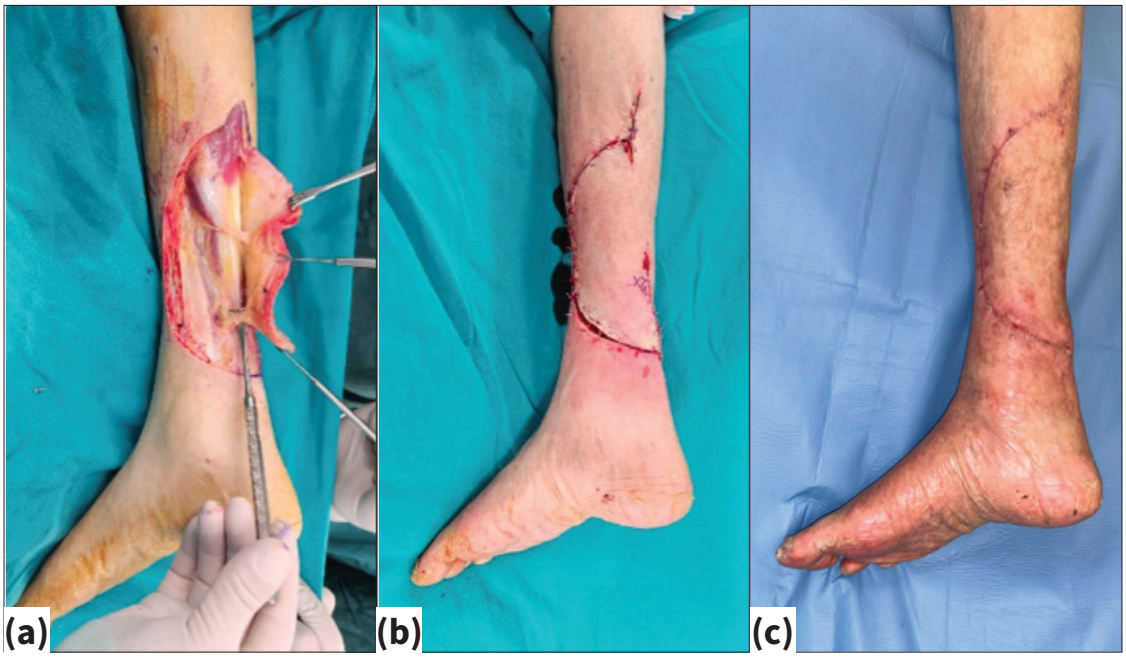

Şekil 4.a-c. Kruris distal posteriorundaki defektin rotasyon flebin serbestleştirilmesi **(a)**, defektin rotasyon fleple kapatılması **(b)**, defektin iyileşmiş hâli **(c)**.

KİLİT TAŞI FLEP

Kilit taşı (*keystone*) flebi, 2003 yılında Behan tarafından tanımlanmıştır.[12] Bu teknikte cerrahi lezyon kutanöz sinirler, damarlar ve/veya bilinen vasküler perforatörlerin hattına paralel olacak şekilde eliptik olarak çıkarılmalıdır. Üst ve alt ekstremitelerde bu eksen genellikle longitudinaldir. Lezyon çıkarıldıktan sonra eksizyonel defekt genişliğinin flep genişliğine oranı en az 1:1 olacak şekilde planlama yapılmalıdır. Flep alanı olarak, defektin daha fazla gevşekliğe sahip olan tarafı seçilir. Genel olarak, lezyonun her iki uç noktasından defektin genişliğinden biraz daha uzun olacak şekilde bir yay çizilir. Bu çizgiler, 90° açı ile flebin daha geniş eğriliğini oluşturacak şekilde birleştirilir (Şekil 5). İşaretli çizgiler kesilir ve altındaki yüzeysel subkutan dokular derin yağ tabakasına kadar ayrılır. Eğer bu yeterli değilse, diseksiyon derin fasyaya kadar devam etmeli ve ilerleme yeniden değerlendirilmelidir. Uygun durumlarda flebin daha fazla ilerletilebilmesi için fasya kesilebilir. Yaranın kapatılmasındaki ilk adım, defektin uçlarının primer dikişlerle doğrudan birbirine bağlanmasıdır. Daha sonra, flebin her iki uzak ucunun uzunlamasına eksende V-Y ilerlemesi tamamlanır (Şekil 6). Eğer flepte, normalden daha fazla gerilim veya başka bir nedenle aşırı solukluk gözlemlenirse, dikişlerin gevşetilmesi ve donör bölgeye cilt grefti uygulanabileceği akılda tutulmalıdır.[12,13]

- Kilit taşı (*keystone*) flep alt ve üst ekstremitedeki defektlerin çoğu için yeterli olup uygulaması oldukça kolaydır.
- *Keystone* flep için en uygun bölgeler uyluk proksimal 1/3 ve kruris proksimal 1/3'lük bölgeler olup bu bölgelerde oldukça güvenlidir.
- Defekt alanında geçirilmiş çoklu cerrahiye bağlı defekt çevresi dokularda esnekliğin azalması flep ilerlemesinde zorluk yaşanabileceğinin ve daha fazla flep ilerletilmesi gerekli durumlarda fasya kesilmesinden kaçınılmamalıdır.

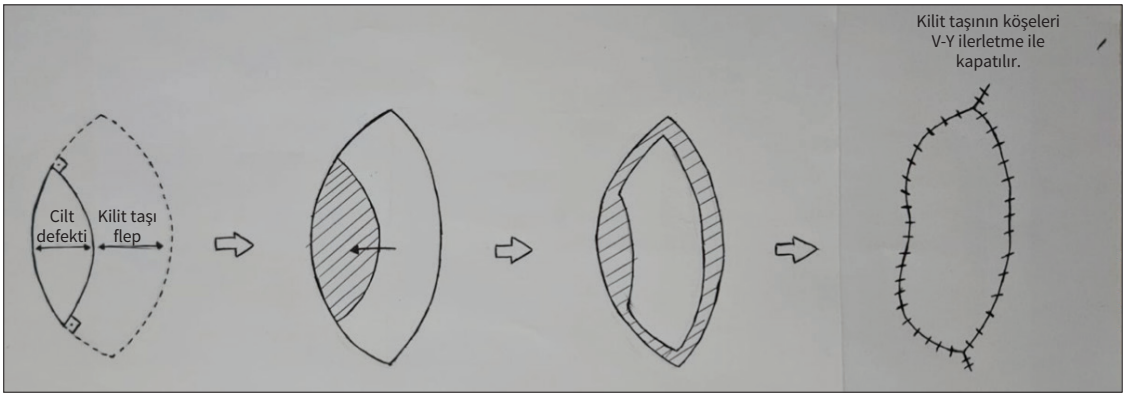

Şekil 5. Kilit taşı (*keystone*) flep tasarımı.

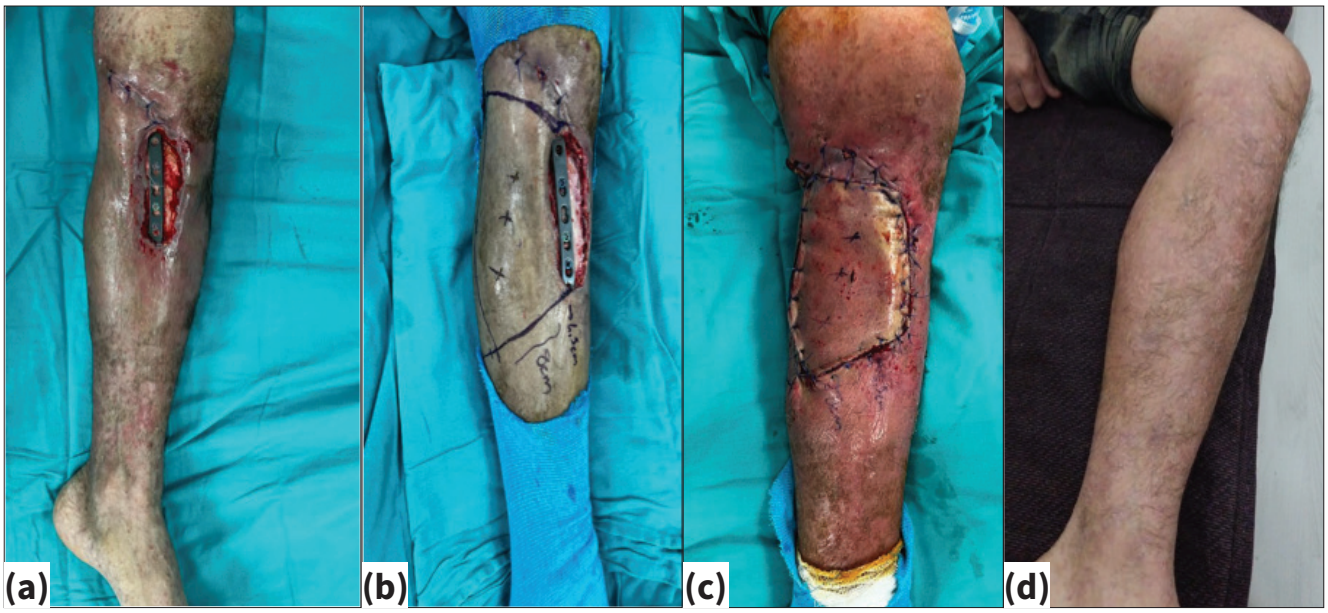

Şekil 6.a-d. Kruris medialinde ekspoze plağın kilit taşı (keystone) flep ile örtümü **(a-d)**.

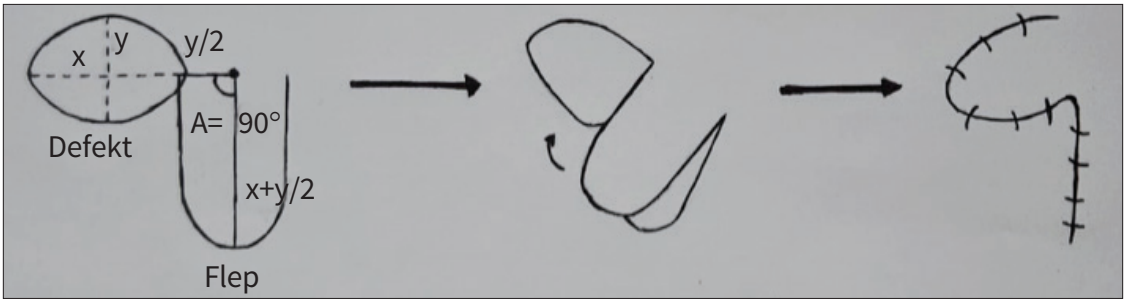

Şekil 7. Transpozisyon flebi tasarımı.

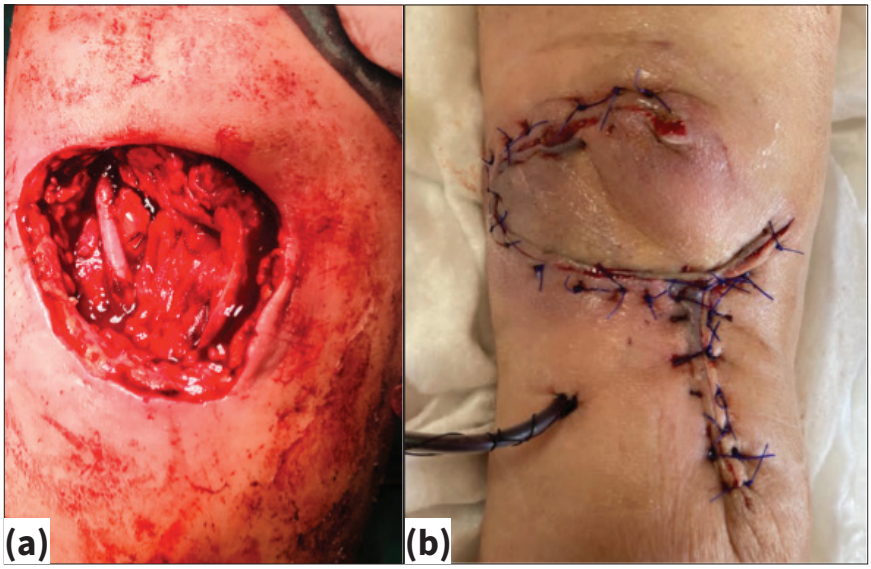

Şekil 8.a,b. Defektin transpozisyon flebi ile cilt grefti ihtiyacı olmaksızın kapatılması **(a,b)**.

- Defekt alanında geçirilmiş çoklu cerrahiye bağlı defekt etrafındaki yakın bölgede perforatör hasarı olabileceği unutulmamalı ve bu durumda Doppler ultrasonografiyle perforatörler bulunarak flep dizaynında flep içerisinde bırakılmalıdır.
- Flep kapatılmasında, öncelikle flebin defekte uzak köşelerinin sütüre edilmesi, toplam defekti göreceli olarak küçülterek flep üzerindeki gerilimi azaltır ve kapatmayı kolaylaştırır.

TRANSPOZİSYON FLEBİ

Transpozisyon flepleri dikdörtgen, üçgen ya da kare şeklinde cilt ve cilt altı dokuyu içeren, defektin hemen yanından döndürülebilen fleplerdir. Klasik transpozisyon flepleri, hemen bitişik bir alandan doku çevrilen tek bir parçadan oluşur (Şekil 7,8). Tek loblu transpozisyon fleplerinin modifikasyonları arasında romboid, pankart ve nota flepleri bulunur. Bilobe, trilobe ve tetralobe flepler gibi çok loblu transpozisyon flebi modifikasyonları, birincil defekten daha uzak doku rezervuarlarının kullanılmasına olanak tanır.[14] Tek loblu transpozisyon fleplerinin birincil flep hareketi ile tabanında koni şeklinde defekt sıklıkla primer kapatılabilmesine rağmen donör alan kapatılması için cilt grefti ihtiyacı da olabilir (Şekil 9).[15]

Şekil 9. Defektin transpozisyon flebi ve donör alanın cilt greftiyle kapatılması.

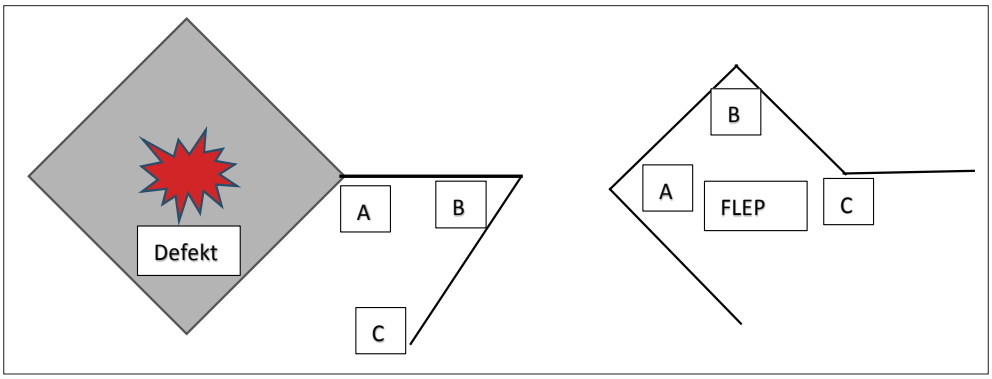

Şekil 10. Romboid flep tasarımı.

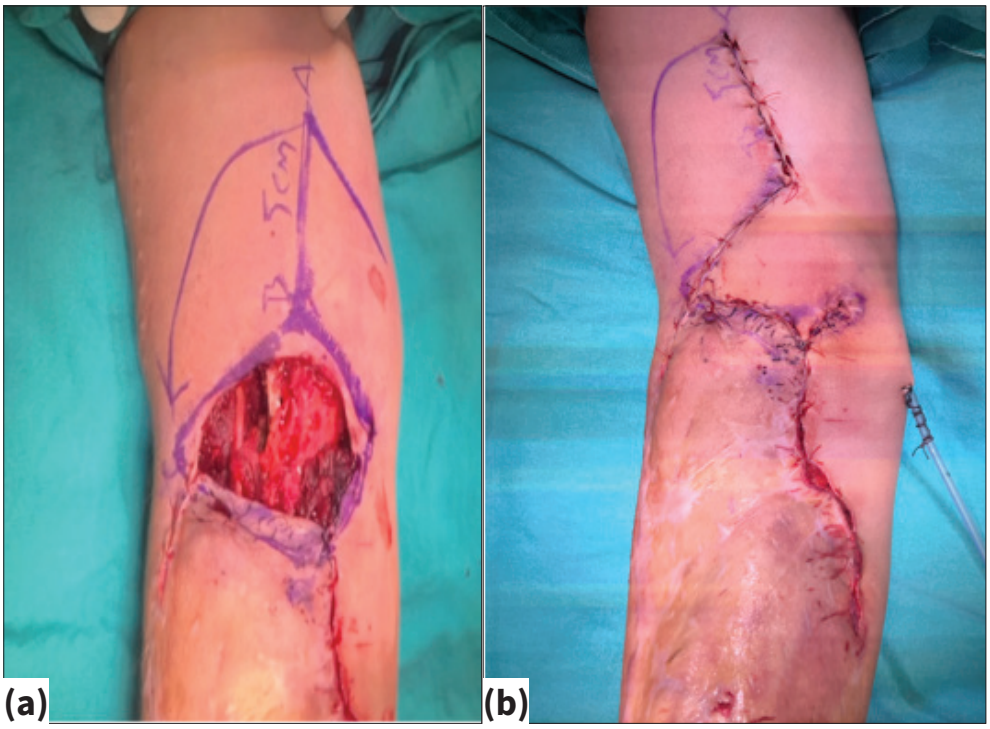

Şekil 11.a,b. Romboid flep ile defekt kapatılması **(a,b)**.

ROMBOİD FLEP

Romboid flep, deri ve subkutan dokudan oluşan ve bir pivot noktası etrafında bitişik bir defekte doğru döndürülen bir fleptir. Tasarım, iki açısı 120° ve iki açısı 60° olan bir eşkenar dörtgen şeklindedir. Tüm kenarlar eşittir ve genellikle bir romboidden dört flep seçeneği planlanabilir. Planlama sonrası defekt romboid şeklinde eksize edilir ve flep inferior mediale döndürülerek karşılık gelen noktalara tespit edilir (Şekil 10,11).[16]

- Defekt eşkenar dörtgen hâline getirilir, dört farklı köşe üzerinden de flep dizayn edilebilir.
- Defekt alanı çevresinde geçirilmiş çoklu cerrahiye bağlı skar dokusu mevcut ise donör alanı en uygun köşegen üzerinden flep dizayn edilir.

KAYNAKLAR

1. Das De S, Sebastin SJ. Considerations in flap selection for soft tissue defects of the hand. Clin Plast Surg 2019;46(3):393-406. Crossref
2. Sykes J. Management of soft tissue defect. In: Journal of Trauma - Injury, Infection and Critical Care 2007. Crossref
3. Azizian Z, Hesami Z, Mansouri P, Ebrahimpour A, Attar B, Chalangari R. Skin complications of orthopedic procedures and devices. Iran J Public Health 2018;47(12):1937-44.
4. Jordan DJ, Malahias M, Hindocha S, Juma A. Flap decisions and options in soft tissue coverage of the lower limb. Open Orthop J 2014;8(1):423-32. Crossref
5. Gottlieb LJ, Krieger LM. From the reconstructive ladder to the reconstructive elevator. Plast Reconstr Surg 1994;93(7):1503-4. Crossref

6. Giessler GA, Erdmann D, Germann G. Soft tissue coverage in devastating hand injuries. Hand Clin 2003;19(1):63-71. **Crossref**

7. Patel KG, Sykes JM. Concepts in local flap design and classification. Oper Tech Otolayngol Head Neck Surg 2011;22(1):13-23. **Crossref**

8. Griffiths RW. The arterial anatomy of skin flaps. Ann R Coll Surg Engl 199678(1):75.

9. Hallock GG. The complete classification of flaps. Microsurgery 2004;24(3):157-61. **Crossref**

10. Krishnan R, Garman M, Nunez-Gussman J, Orengo I. Advancement flaps: A basic theme with many variations. Dermatol Surg 2005;31(8 Part 2):986-94. **Crossref**

11. Goldman GD. Rotation flaps. Dermatol Surg 2005;31(8 Pt 2):1006-13. **Crossref**

12. Behan FC. The keystone design perforator ısland flap in reconstructive surgery. ANZ J Surg 2003;73(3):112-20. **Crossref**

13. Hallock GG. The keystone island perforator flap: An “ideal” local soft tissue flap for the lower extremity. Orthop Surg 2023. **Crossref**

14. Blake BP, Simonetta CJ, Maher IA. Transposition flaps: Principles and locations. Dermatol Surg 2015;41 Suppl 10(10):S255-64. **Crossref**

15. Scott JF, Bordeaux JS. A conceptual approach to designing transposition flaps. Dermatol Surg 2020;46(1):9-19. **Crossref**

16. Kang AS, Kang KS. Rhomboid flap: Indications, applications, techniques and results. A comprehensive review. Ann Med Surg (Lond) 2021;68:102544. **Crossref**