TOTBİD Dergisi 2025;24:55-59
Derleme / Review
https://doi.org/10.5578/totbid.dergisi.2025.09

Flep cerrahisinde genel prensipler

General principles in flap surgery

Özgür Baysal[1], Mert Gündoğdu[1], Cihangir Tetik[2]

[1]Marmara Üniversitesi Tıp Fakültesi, Pendik Eğitim ve Araştırma Hastanesi, Ortopedi ve Travmatoloji Ana Bilim Dalı, İstanbul
[2]Özel Acıbadem Maslak Hastanesi, Ortopedi ve Travmatoloji Kliniği, İstanbul

Ortopedi ve travmatoloji uzmanlarının en sık karşılaştığı flep cerrahisi gereken klinik durumlar; açık kırıklara eşlik eden ekspoze damar, sinir ve tendon yapıları, periost bütünlüğü bozulmuş kemik-eklem yapıları, metal implantlar nedeniyle ortaya çıkan enfeksiyonlar ve cilt nekrozları, ayrıca kronik enfeksiyonlar sonucu oluşan fistül ağızlarının, kemik segment eksizyonu ve onkolojik rezeksiyonlar sonucu oluşan yumuşak doku ve kemik defektleridir. Flep cerrahisinde cilt, cilt altı doku, fasya, kas ve kemik dokularından birine ihtiyaç duyulabileceği gibi birden fazla farklı doku tipine ihtiyaç duyulabilir. Flep cerrahisi, uygulama zamanına göre defekt oluştuktan sonra ilk 48-72 saat (acil) ve >72 saat (geç dönemde) uygulanabilir. Flepler, beslenme tipine, doku bileşimine ve hareketlendirme yöntemlerine göre sınıflandırılabilir. Flebin tasarlanması ve uygulanması öncesinde hastanın değerlendirilmesi, defektin değerlendirilmesi, hazırlanması, verici alanın yeri ve içerik seçiminin planlanması kritik öneme sahiptir. Yumuşak doku ve kemik defektlerinin rekonstrüksiyonunda, rekonstrüksiyon merdivenine sadık kalınmalı ve her hasta için özelleştirilmiş bir tedavi planı hazırlanmalıdır. Her zaman aksiliklere karşı hazırlıklı olunmalı ve B planı yedekte tutulmalıdır.

Anahtar sözcükler: flep cerrahisi; lokal flepler; uzak flepler; rastgele flepler; aksiyel paternli flepler; ada flepler

Orthopedics and traumatology specialists need flap surgery in the reconstruction of exposed vascular, nerve and tendon structures accompanying open fractures, bone and joint structures with impaired periosteal integrity, infections and skin necrosis caused by metal implants, as well as cutaneous fistula and bone segment excision caused by chronic infections and soft tissue and bone defects caused by oncological resections. Flap surgery may require one or more types of tissues, including skin, subcutaneous tissue, fascia, muscle, and bone. Flap surgery can be performed in the first 48-72 hours (immediate) and >72 hours (delayed) depending on the time of defect occurrence. Flaps can be classified according to the type of vascular supply, tissue composition and mobilization methods. Prior to flap design and application, it is critical to evaluate the patient, assess and prepare the defect, and plan the donor site location and content selection. In the reconstruction of soft tissue and bone defects, the reconstruction ladder should be adhered to, and a customized treatment plan should be prepared for each patient. Preparedness for potential complications is crucial, and a B plan should always be in place.

Key words: flap surgery; local flaps; distant flaps; random flaps; axial pattern flaps; island flaps

Flep cerrahisi, doku defektlerinin onarılmasında kullanılan, besleyici damarları olan ve çeşitli doku türlerini içerebilen bir rekonstrüksiyon yöntemidir. Flep; cilt, cilt altı doku, fasya, kas ve kemik gibi doku tiplerini tek başına veya kombinasyon hâlinde içerebilir. Flebin alındığı bölge donör alan, transfer edildiği bölge ise alıcı alan olarak adlandırılır. Flebi besleyen damarlara pedikül denir.[1]

Flep transferi sırasında, flebin vasküler desteği korunur ya da serbest fleplerde olduğu gibi yeniden yapılandırılır. Flep cerrahisi, primer onarım ve cilt greftlemesinin yetersiz kaldığı durumlarda, fonksiyonel, kozmetik sonuçları iyileştirmek amacıyla uygulanır ve rekonstrüktif cerrahinin önemli bir basamağıdır.

Ortopedi ve travmatoloji uzmanlarının flep cerrahisine ihtiyaç duyduğu durumlar arasında; açık kırıklara eşlik eden ekspoze damar, sinir ve tendon yapıları, periost bütünlüğü bozulmuş kemik ve eklem yapıları, metal implantlar nedeniyle ortaya çıkan enfeksiyonlar ve cilt nekrozları yer alır. Ayrıca, kronik enfeksiyonlar sonucu oluşan fistül ağızlarının eksizyonu ve onkolojik rezeksiyonlar da diğer nedenler arasındadır (Şekil 1).[2,3]

İletişim / ***Contact:*** Doç. Dr. Özgür Baysal • **E-posta** / ***E-mail:*** drozgurbaysal@gmail.com
ORCID iD: Özgür Baysal, 0000-0001-5150-8857 • Mert Gündoğdu, 0000-0002-0264-1923 • Cihangir Tetik, 0000-0002-4465-2524
Geliş / ***Received:*** 16 Kasım 2024 • **Revizyon** / ***Revised:*** 9 Aralık 2024 • **Kabul** / ***Accepted:*** 10 Aralık 2024

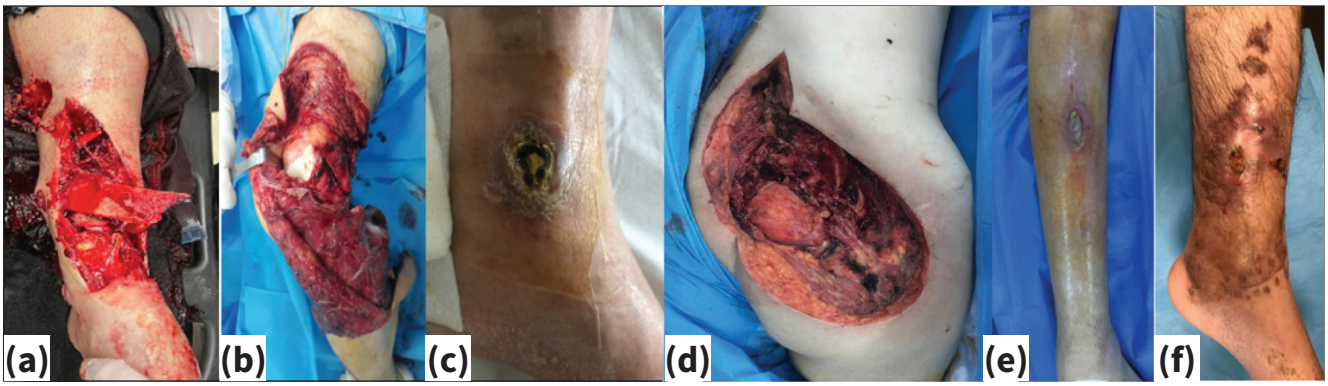

Şekil 1.a-f. Flep endikasyonu gereken vaka örnekleri; periostu sıyrılmış kemik ve ekspoze tendon yapıları **(a)**, ekspoze eklem yapısı **(b)**, ayak bilek medial malleol üzerinde ameliyat sonrası cilt nekrozuna bağlı gelişen implantın ekspoze olması **(c)**, gluteal bölgede tümör rezeksiyonu sonrası yumuşak doku defekti **(d)**, radyoterapiye bağlı cilt defekti **(e)**, osteomyelite bağlı birden fazla fistül ağızları **(f)**.

Flep cerrahisinin mutlak kontrendikasyonları arasında, flep uygulanacak bölgede aktif enfeksiyon bulunması, yetersiz debridman yapılması ve onkolojik rezeksiyonlar sonrası negatif tümör sınırının elde edilememesi yer alır.[4] Yaşlı hastalar ve ek hastalıkları olan bireyler, flep cerrahisi açısından göreceli kontrendikasyonlar arasında değerlendirilir.[5]

Flep cerrahisi, uygulama zamanına göre acil (ilk 48-72 saat) ve geç dönem (>72 saat) olarak ikiye ayrılır. Yapılan çalışmalar, acil flep cerrahisinin avantajlarını vurgulasa da erken ve geç dönemde yapılan flep cerrahisinin sonuçlarının benzer olduğunu göstermektedir.[6-8]

Flepler, beslenme tipine, doku bileşimine ve hareketlendirme yöntemlerine göre sınıflandırılır:[9,10]

BESLENME TİPİNE GÖRE FLEPLER

- **Random (Rastgele) Flepler:** Subdermal pleksus bazlı beslenirler ve belirli bir vasküler kaynağa sahip değillerdir (Şekil 2).
- **Aksiyel Paternli Flepler:** Flebin dolaşım ekseni boyunca seyreden damarlarla beslenir. Örneğin, pediküllü süperfisyal sirkumfleks iliak arter flebi aksiyel paternli fleplere örnektir (Şekil 3).
- **Ters Akımlı Aksiyel Paternli Flepler:** Aksiyel fleplerdir ancak distal damardan retrograd kan akımı sağlar. Ters akımlı sural arter flebi buna örnektir.
- **Ada Flepleri:** Tek bir pedikül/perforan arter üzerinden taşınan fleplerdir. Serbest flepler ve pervane (propeller) flepler örneklerindendir (Şekil 4).

DOKU BİLEŞİMİNE GÖRE FLEPLER

- **Fasya ve Fasyakutanöz Flepler:** Lokal, bölgesel ve uzak defektlerin rekonstrüksiyonunda kullanılır. Pediküllü veya serbest olarak uygulanabilirler.
- **Kas ve Kas-Deri Flepleri:** İzole kas veya kas ve cilt dokularını içeren fleplerdir. Pediküllü gastroknemius ve soleus kas flepleri buna örnektir.

Şekil 2.a-c. Sol ayak bilek medialde ekspoze metal implant **(a)**, implant çıkarılması, random rotasyonel cilt adasının defekt üzerine örtümü ve cilt grefti uygulanması **(b)**, hastanın uzun takiplerde yara yeri görüntüsü **(c)**.

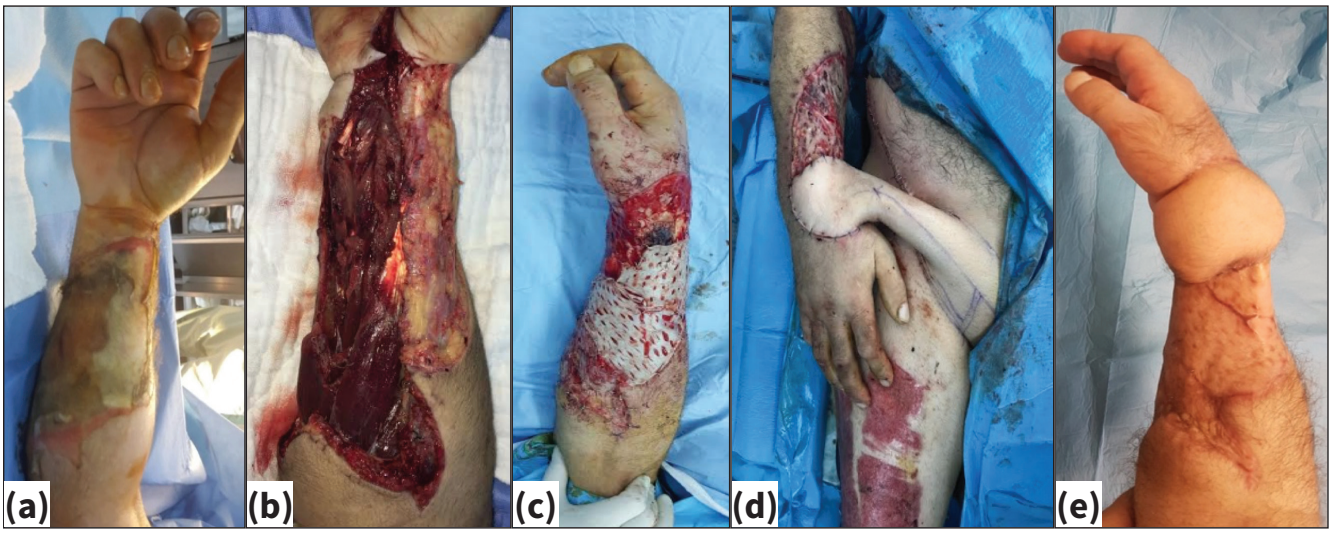

Şekil 3.a-c. Sağ ön kolda elektrik yanığı **(a)**, ilk debridman ve eskaratomi **(b)**, ikincil debridman ve greftleme **(c)**, pediküllü süperfisyal sirkumfleks arter flep **(d)**, uzun dönem takip fotoğrafı **(e)**.

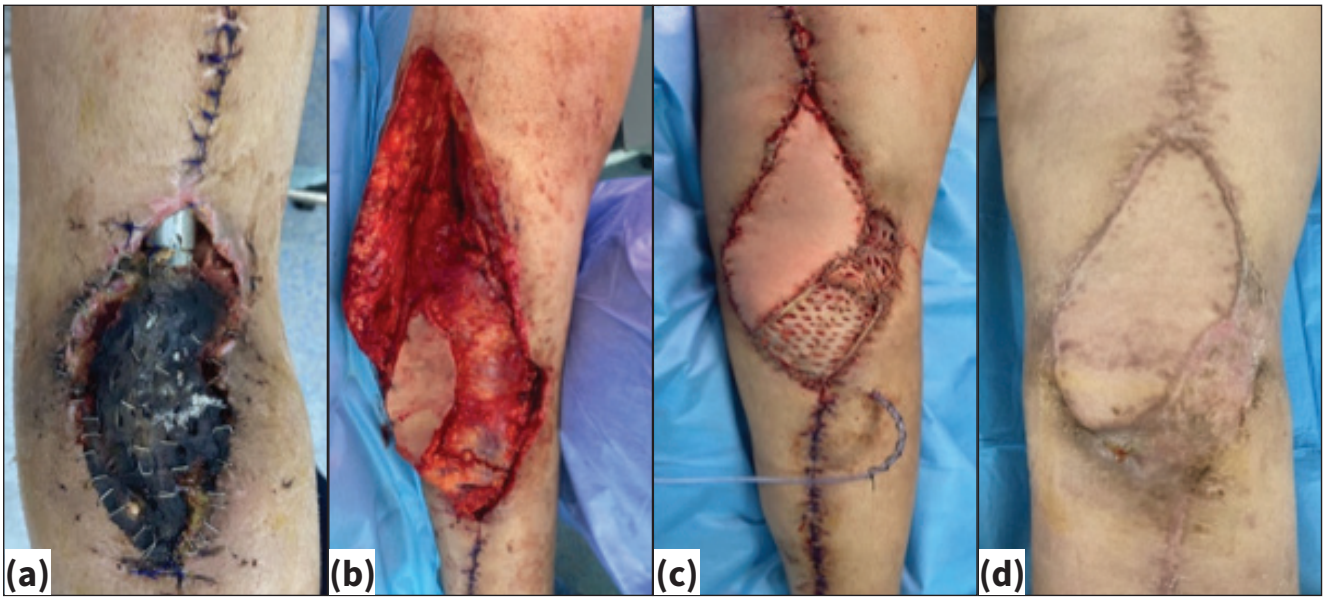

Şekil 4.a-d. Tümör rezeksiyon protezi sonrası meydana gelen cilt nekrozu ve protez ekspoze olması **(a)**, debridman sonrası serbest latissimus dorsi flebi ile rekonstrüksiyon **(b)**, ameliyat sonrası erken dönem klinik takip fotoğrafı **(c)**, geç dönem klinik takip fotoğrafı **(d)**.

- **Kemik Flepleri:** Pediküllü veya serbest olarak uygulanabilirler. Örnekler arasında fibula, iliak kemik ve skapula yer alır.
- **Birleşik ve Kompozit Flepler:** Cilt, fasya, kas ve kemik dokularından iki veya daha fazla yapıyı içeren fleplerdir. Serbest osteokutanöz fibula flepleri bunlara örnek verilebilir (Şekil 5).

HAREKETLENDİRME METOTLARINA GÖRE FLEPLER

- **Lokal Flepler:** İlerletme flepleri, rotasyonel flepler, transpozisyon flepleri ve interpolasyon fleplerini içerir.

İlerletme flepleri: V-Y ilerletme flepleri ve W plastiler örnek verilebilir.

Rotasyonel flepler: Defektin kapanması için flebin pivot nokta etrafında döndürülmesidir. Örneğin, Burrow üçgeni eksize edilebilir (Şekil 2).

Transpozisyon flepler: Pivot nokta etrafında, hemen yanındaki defekte doğru döndürülür. Z-plastiler ve çift loblu flepler bu gruptandır.

İnterpolasyon flepler: Yanındaki defekte, pivot nokta etrafında döndürülür. Flep pedikülü aradaki dokunun üzerinden veya altından geçmelidir.

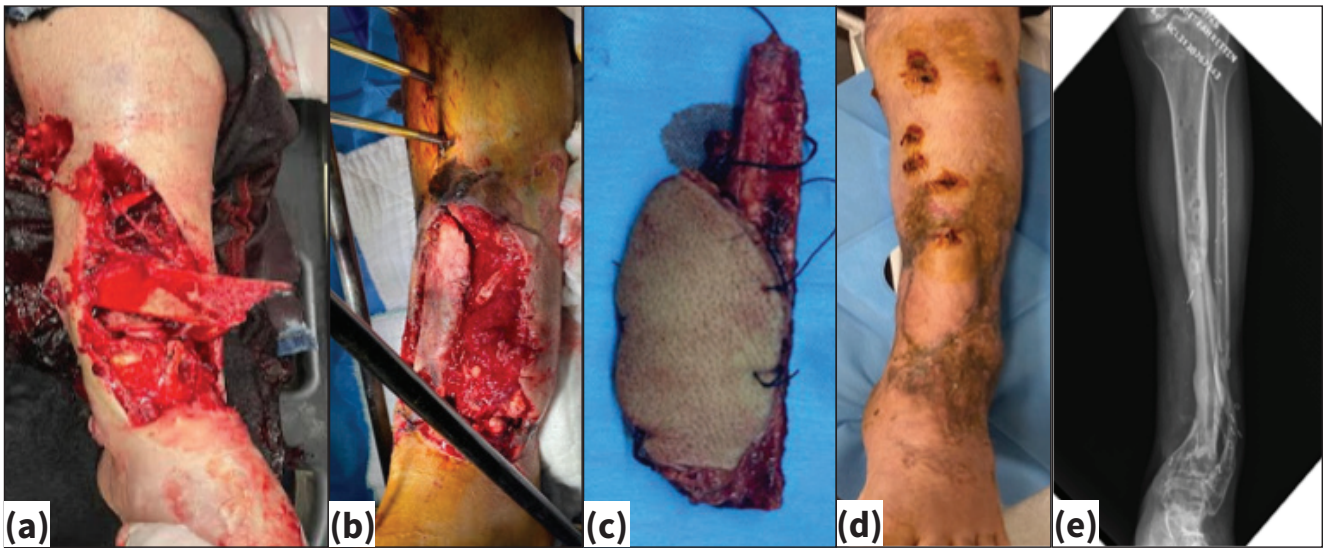

Şekil 5.a-e. Sol tibia Gustilo-Anderson tip IIIb kırık **(a)**, kırığın debridmanı ve eksternal fiksatör ile rekonstrüksiyonu **(b)**, serbest osteokutanöz fibula flebi **(c)**, hastanın serbest fibula osteokutanöz flebiyle rekonstrüksiyonunun geç dönem klinik fotoğrafı **(d)**, ameliyat sonrası ikinci yıl radyografisi **(e)**.

- **Uzak Flepler:** Direkt flepler, tüp flepler ve serbest doku transferlerini içerir.

Direkt flepler: Donör alan defekte yaklaştırılabildiğinde kullanılır. Örnekler arasında tenar flepler ve çapraz bacak flebi bulunur.

Tüp flepler: Uzak mesafeden iki aşamada alıcı alana taşınabilen pediküllü fleplerdir. Pediküllü kasık flebi buna örnektir (Şekil 3).

Serbest doku transferleri: Besleyici arter ve drene eden ven ile olan dokunun transferidir (Şekil 4).

FLEBİN TASARLANMASI VE UYGULANMASI

Flep cerrahisi öncesinde, hastanın değerlendirilmesi, defektin ve donör alanın planlanması kritik öneme sahiptir.[1,11-13]

- **Hastanın Değerlendirilmesi:** Hastanın yaşı, cinsiyeti, mevcut tanısı (travma,travmaya bağlı komplikasyonlar, tümör, yanık), fizik muayenede cilt bütünlüğünün bozulup bozulmadığı, kemik, tendon, eklem ve implant materyalinin görünür hâle gelmiş olması ve eklem hareket açıklığı ve kontraktürler açısından değerlendirilmelidir. Buna ek olarak hastanın komorbiditeleri ve geçirilmiş cerrahileri göz önünde bulundurulmalıdır.
- **Defektin Değerlendirilmesi ve Hazırlanması:** Defektin boyutu, eksik yapılar, enfeksiyon durumu ve radyoterapi öyküsü değerlendirilir. Defekt hazırlığı sırasında nekrotik materyaller ve skar dokularının temizlenmesi gereklidir.
- **Verici Alanın Yeri ve İçerik Seçimi:** Renk uyumu, yüzey, kalınlık ve kıl içeriği değerlendirilir. Flebin, defektten biraz daha büyük olması ve ödem riskine karşı dikkat edilmesi gerekir. Donör alanda oluşabilecek defektler için cilt grefti kullanılabilir.

Sonuç olarak, yumuşak doku defektlerinin rekonstrüksiyonunda, rekonstrüksiyon merdivenine sadık kalınmalı ve her hasta için özelleştirilmiş bir tedavi planı hazırlanmalıdır. Her zaman aksiliklere karşı hazırlıklı olunmalı ve B planı yedekte tutulmalıdır.

KAYNAKLAR

1. Morris D, Post T, Charles E. Overview of flaps for soft tissue reconstruction. In: UpToDate. Waltham, MA: UpToDate; 2018. (Erişim tarihi: 6 Ağustos 2021).
2. Iamaguchi RB, Macedo LS, Cho AB, Rezende MR, Mattar Júnior R, Wei TH. Microsurgical reconstruction in an orthopedic hospital: indications and outcomes in adults. Rev Bras Ortop 2022;57:772-80. Crossref
3. Baysal Ö, Sağlam F, Akgülle AH, Baykan SE, Erol B. Prediction of soft tissue coverage following distal femur bone sarcoma resection: A preliminary report. J Orthop Res 2022;40(2):468-74. Crossref
4. Saber AY, Hohman MH, Dreyer MA. Basic flap design. In: StatPearls. StatPearls Publishing; 2022.
5. Lese I, Biedermann R, Constantinescu M, Grobbelaar AO, Olariu R. Predicting risk factors that lead to free flap failure and vascular compromise: A single unit experience with 565 free tissue transfers. J Plast Reconstr Aesthet Surg 2021;74(3):512-22. Crossref
6. Lee Z-H, Stranix JT, Levine JP. The optimal timing of traumatic lower extremity reconstruction: Current consensus. Clin Plast Surg 2021;48(2):259-66. Crossref

7. Singh J, Dhillon M, Dhatt S. Single-stage “fix and flap” gives good outcomes in grade 3B/C open tibial fractures: A prospective study. Malays Orthop J 2020;14(1):61. **Crossref**
8. Al-Hourani K, Foote CJ, Duckworth AD, White TO, Kelly MB, Tornetta III P, et al. What is the safe window from definitive fixation to flap coverage in type 3B open tibia fractures? Supporting plastics and orthopaedics alliance in reducing trauma adverse events (SPARTA). J Orthop Trauma 2023;37(3):103-8. **Crossref**
9. Ciresi KF, Mathes SJ. The classification of flaps. Orthop Clin North Am 1993;24(3):383-91. **Crossref**
10. Hallock GG. The complete classification of flaps. Microsurgery 2004;24(3):157-61. **Crossref**
11. Jordan DJ, Malahias M, Hindocha S, Juma A. Flap decisions and options in soft tissue coverage of the lower limb. Open Orthop J 2014;8:423-32. **Crossref**
12. Griffin M, Hindocha S, Malahias M, Saleh M, Juma A. Flap decisions and options in soft tissue coverage of the upper limb. Open Orthop J 2014;8:409-14. **Crossref**
13. Volgas D, Harder Y. Preoperative assessment and classification of soft-tissue injuries. In: Manual of Soft Tissue Management in Orthopaedic Trauma. Stuttgard: Thieme Verlag; 2011. p. 54-77. **Crossref**